FACULTÉ DE MÉDECINE DE PARIS.

CONCOURS D'AGRÉGATION

(ANATOMIE ET PHYSIOLOGIE)

DU

TISSU CONJONCTIF

OU LAMINEUX

PAR

Le Dr E.-P. GILLETTE,

Ancien prosecteur de la Faculté,
Ancien interne des hôpitaux, etc.

PRESENTED BY
Mr Gillette

AVEC UNE PLANCHE EN LITHOGRAPHIE.

PARIS
GERMER BAILLIÈRE, LIBRAIRE ÉDITEUR,
RUE DE L'ÉCOLE-DE-MÉDECINE, 17

1872

Digitized by the Internet Archive
in 2015

https://archive.org/details/b22298009

ANATOMIE ET PHYSIOLOGIE

DU

TISSU CONJONCTIF OU LAMINEUX

INTRODUCTION.

Dans ses *Recherches sur le tissu muqueux ou l'organe cellulaire* (1), Bordeu avoue qu'il est bien difficile de trouver un ordre exact pour décrire tout ce qui concerne cet important tissu. Il forme, dit-il, un vrai labyrinthe où il ne paraît pas possible de distinguer la fin du commencement, et où l'œil de l'observateur se perd fort aisément.

Ce qui frappe tout d'abord, en effet, dans l'étude de ce tissu, c'est qu'il a, sans contredit, une multitude de points de contact avec l'anatomie du corps humain tout entier. *Il constitue un vaste milieu; une gangue où tous les organes sont plongés, sépare ces organes les uns des autres, et s'interpose entre leurs divers segments* : bien peu en sont dépourvus.

Si nous avions la hardiesse de vouloir entreprendre son histoire complète, il nous serait indispensable de

(1) Rech. sur le tissu muqueux ou l'organe cellulaire et sur quelques maladies de poitrine. Th. Bordeu. Didot, 1790,

passer en revue l'anatomie de toutes les régions du corps, de tous les appareils, de tous les organes ; plusieurs volumes n'y suffiraient pas.

C'est donc d'une façon succincte et générale que nous envisagerons la question : cependant, nous ne devons point négliger, et ce n'est pas le côté le moins intéressant de notre tâche, de rechercher quelles sont les principales différences que présentent entre eux les départements multiples du tissu conjonctif.

Bien que, depuis plusieurs années, de nombreux et magnifiques travaux d'histologie semblent vouloir un peu supplanter ce qu'on taxe trop dédaigneusement, de *grosse anatomie*, quoique ces mots « ANATOMIE DU TISSU CONJONCTIF, » paraissent, en raison de la tendance actuelle, devoir être compris comme synonymes d'histologie de ce tissu, j'ai cru bien faire en donnant une part assez large à l'*anatomie purement descriptive*, que nous ferons marcher de pair avec l'histologie.

Pour cette dernière étude, qui a été le sujet de tant de controverses, mais, qui aussi, au point de vue physiologique et pathologique, a été, il faut le reconnaître, le point de départ de belles découvertes, pour l'étude microscopique du tissu conjonctif, dis-je, nous nous bornerons à résumer l'état de la science et à faire connaître les différentes doctrines qui ont trait au mode de développement des éléments du tissu lamineux.

On nous reprochera peut-être de n'avoir pas présenté un index bibliographique assez complet : il nous aurait été facile de copier un grand nombre de noms d'auteurs qui se sont occupés de notre sujet ; mais nous avons préféré nous contenter d'indiquer les tra-

vaux les plus récents, et de renvoyer aux principaux anatomistes, mentionnés à la fin, dans les ouvrages desquels on trouvera une bibliographie détaillée que j'ai cru inutile de transporter ici.

Après avoir fait l'anatomie générale, comprenant les *caractères physiques et chimiques* de ce tissu, son *histologie* et son mode de *développement*, nous ne croyons pas devoir nous dispenser, quoique la question porte, *Étude du tissu* et non du *système*, d'envisager ce tissu . 1° comme système lamineux proprement dit (organes premiers lamineux, fondamentaux); 2° dans les autres systèmes musculaire, vasculaire, etc. Nous dirons un mot du tissu conjonctif dans la série animale, puis nous traiterons de ses *attributs physiologiques*.

Dans notre description, nous emploierons indifféremment et comme synonymes les mots de *tissu conjonctif* ou *tissu lamineux*.

PREMIÈRE PARTIE

Anatomie du tissu conjonctif.

CHAPITRE PREMIER.

ANATOMIE GÉNÉRALE DU TISSU CONJONCTIF.

§ 1er. — Synonymie — Aperçu historique.

Le mot de *conjonctif* (tela conjonctiva) est de date moderne : c'est Müller (1) qui l'a introduit dans la science, proscrivant à juste titre la dénomination de *cellulaire* ou mieux *celluleux*, sous laquelle on avait étudié ce tissu jusqu'à présent, et qui pouvait prêter à une confusion, à cause de la signification attachée dans ces dernières années au mot de *cellule*.

Il avait reçu aussi de la part de différents anatomistes les noms de *spongieux, aréolaire*, *cribleux*, *muqueux*, *réticulé*. Ceux de *coalescent*, *unissant*, *connectif* sont préférables, en ce sens qu'ils rappellent l'importance physiologique de ce tissu qui remplit, en quelque sorte, les vides que les organes laissent entre eux.

La dénomination de *tissu lamineux*, qui est de date

(1) Physiol. hum., éd. de 1835, t. I, p. 450.

ancienne (tela laminosa. Haller) (1), et qui avait été reprise par Bergen (2), un de ses élèves, puis par Chaussier (1803), est celle que le professeur Robin préfère et a employée, dans l'article (*lamineux*) du Dictionnaire encyclopédique des Sciences médicales (1868), où l'on trouvera une énumération, aussi détaillée que possible, de la multitude de noms qui ont été donnés au tissu, et la mention des auteurs, qui, depuis Malpighi, se sont occupés de cette question.

C'est, en effet, à ce dernier anatomiste que l'on doit d'avoir distingué une enveloppe celluleuse à la surface du tronc et des membres; mais Malpighi avait pris pour point de départ le panicule adipeux auquel il attribuait une structure cellulaire analogue à celle d'un gâteau de ruche. Après lui Leeuwenhoek (3), dans la texture des tendons, et Ruysch (4), à propos des bourses, en font mention. Douglas (5), à peu près à la même époque, lui donnait le nom de membrane cellulaire et signalait surtout les filaments de la face externe du péritoine. Portal (6) en fait le sujet d'un mémoire, lu à l'Académie des Sciences. Plus tard, Winslow, les deux Boerhaave, Albinus, G. Cooper donnent des additions importantes à son histoire, ainsi que Bordeu, Bichat (7), de Blainville, Meckel, Béclard, Dutrochet, Mirbel, etc. ; enfin Henle (8) en fait une description

(1) Elément. physiol. Lausanne.

(2) De membranâ cellulosâ, 1732.

(3) Epistolæ physiolog. super compluribus naturæ arcanis, 1719.

(4) Opera omnia anatomico-medico-chirurgica, 1737.

(5) Descriptio membranæ cellularis, 1730.

(6) Mém. Acad. royale des sciences, 1773.

(7) Du Système cellulaire. Anat. génér. appliquée à la physiologie et à la médecine. Edit. de Béclard et Flandrin, 1830.

(8) Traité d'anat. génér., trad. par Jourdan. 1843, où on trouve une bibliographie détaillée de l'histoire du tissu cellulaire.

complète et fournit déjà à cette époque de précieux détails sur l'histologie de ce tissu. Nous verrons plus loin, en traitant de cette dernière étude, quels sont les auteurs modernes qui ont le plus contribué à son avancement.

§ 2. — Caractères physiques du tissu conjonctif.

Envisagé d'une façon générale, le tissu conjonctif est un corps d'apparence spongieuse qui, à peu près continu à lui-même dans les différentes parties de l'économie, varie suivant l'âge des sujets. Très-mou, grisâtre, demi-transparent chez l'embryon (*tissu embryo-plastique*), il avait reçu pour cette raison la dénomination de *tissu cellulaire ou muqueux primordial embryonnaire ;* il se modifie plus tard, perd quelque peu de sa mollesse et de sa friabilité, et constitue chez l'adulte un tissu d'un blanc grisâtre, un peu plus consistant et composé de *filaments* longs et grêles, lisses, légèrement aplatis et réunis en faisceaux.

Lorsqu'on écarte peu à peu deux viscères adjacents l'un de l'autre, ou lorsqu'on sépare deux faisceaux musculaires, on voit devenir très-apparente une espèce de toile inégale, dont les colonnes cylindriques s'allongent et se rompent à mesure que vous exagérez cet écartement ; si, avant qu'elles ne soient déchirées, on cesse de tirer, cette disposition disparaît, les parties reviennent à leur état naturel, parce que les colonnes précédentes se raccourcissent.

C'est, pour cette raison que bien des anatomistes, qui ont précédé Meckel, et Meckel lui-même considéraient *cet aspect fibrillaire comme artificiellement pro-*

duit : pour eux le tissu cellulaire n'était qu'un vernis, une masse visqueuse, une *substance cohérente homogène*, dénuée de forme et ne prenant l'apparence de lames ou de fibres que par la distension. Bichat, cependant, avait cherché à démontrer que ce *tissu muqueux* était un assemblage de filaments et de lames.

Le doute sur la nature fibrillaire du TISSU CELLULAIRE n'est plus permis aujourd'hui.

Ces filaments sont réunis, la plupart du temps, en faisceaux ou en *lamelles* (tissu lamineux) transparentes, que la pression déplace avec facilité, sur le plan sous-jacent, et d'autant plus incolores que leur couche est moins épaisse. La couche formée est quelquefois si mince que la présence de ce tissu, entre deux organes ou deux parties d'un même organe, n'est décelée que par la séparation graduelle de ces derniers : c'est alors plus spécialement qu'il offre la forme aréolaire.

Si la couche est plus épaisse, on voit même à l'œil nu ou avec l'aide de la loupe, un *enchevêtrement* ou *entre-croisement* de fibres, plus ou moins flexueuses, dans toute espèce de direction.

Un premier degré de dessiccation fait prendre à ce tissu une coloration blanche; mais cette teinte ne lui appartient pas en propre ; elle est le résultat de la réflexion de la lumière sur ses éléments. Au contraire, en se desséchant complètement, il redevient en partie translucide et constitue une substance cassante qui peut se ramollir de nouveau dans l'eau.

Un des principaux caractères du tissu conjonctif est de se laisser distendre et gonfler par les liquides intérieurs ou extérieurs (*œdème*, *anasarque*, *ecchymose*,

hydrotomie), ou bien par le gaz (*emphysème*). Si la texture du tissu est peu serrée (*paupière*, *scrotum*), on voit nettement alors se dessiner des espaces de dimensions variables, qui avaient été dénommés improprement cellules (*tissu celluleux*, *spongieux*, *aréolaire*). Dans d'autres cas il acquiert une certaine résistance et en même temps un aspect opaque. L'*hygrométricité* de ce tissu est plutôt due, comme le fait observer le professeur Robin, à l'interposition du liquide entre les fibres qu'à l'imbibition et le gonflement de cet élément.

Si on le presse ou si on l'incise, quand il est infiltré de ces différents liquides, il revient sur lui-même, et chasse ces derniers des loges artificielles où ils s'étaient introduits ; ce tissu, en effet, malgré l'*inextensibilité de ses fibres propres*, est *très-extensible* pris en masse, et assez *rétractile ;* il est doué d'*élasticité*, variable, suivant la proportion d'éléments de cette nature qu'il contient.

La *contractilité*, que quelques auteurs (1) avaient admise pour ce tissu, est due à la présence, dans certaines parties de l'économie, de l'élément musculaire de la vie organique ; quant à sa *sensibilité*, il l'emprunte aux filets nerveux qui le traversent ou s'y anastomosent étroitement dans bon nombre de points du corps, mais, par lui-même, il est insensible. La piqûre, la section et la déchirure n'y produisent aucune douleur, si on n'intéresse pas un de ces filets, et il n'est plus permis de se demander avec Spigel : *An sentiat?*

(1) Henle croyait à cette contractilité et, sous forme dubitative, l'attribuait à la nature des rapports de ce tissu avec les nerfs.

Certaines *circonstances hygiéniques* peuvent diminuer ou favoriser son développement. La température, la nourriture, le sol et l'atmosphère impriment d'une façon indiscutable des modifications à l'organisme, le tissu conjonctif doit s'en ressentir. Le froid, l'humidité favorisent son augmentation ; en effet, on le voit plus abondant chez *les peuples du Nord*. La chaleur et la sécheresse agissent d'une façon inverse. Très-probablement, mais nous n'avons à ce sujet que des données hypothétiques, les professions, les habitudes, etc., doivent exercer, sur son développement, une influence manifeste; il en est de même des *tempéraments*. La forme arrondie de la *race caucasique* est en rapport avec la prédominance des systèmes musculaire et conjonctif; dans les *autres races*, sa couche étant plus mince, les formes sont, d'une façon générale, un peu plus grêles.

La *putréfaction* du ce tissu est très-lente et nécessite, pour avoir lieu, une macération prolongée ; il se transforme alors en une substance mucilagineuse, enfin se liquéfie entièrement.

§ 3. — Caractères et composition chimiques.

L'*histochimie* de ce tissu est bien incomplète encore ; on n'a à son sujet que des données générales, car, comme composition du tissu conjonctif, on entend celle de tous les éléments (élastiques, etc.) qui entrent dans sa structure.

A la chaleur nue, le tissu conjonctif se crispe, en se desséchant très-rapidement, et brûle en laissant peu de cendres.

Formé d'une substance *collagène*, il résiste beaucoup à la *coction*, qui ne commence qu'à dissoudre la substance intermédiaire, ou amorphe, puis il se transform en *géline*, *géléine*, enfin en *colle* ou *gélatine* (1). — La plns ou moins grande proportion de fibres élastiques contenues, dans le tissu lamineux, modifie la rapidité avec laquelle se produisent ces trois transformations (2).

Robin a insisté, au point de vue chimique, comme il l'avance aussi relativement à la nature histologique de ce tissu, sur ce fait que jamais la géline ne peut se transformer en cartilagéine, puis osséine ; ce sont, selon lui, trois principes distincts.

Ce tissu ne s'altère ni par l'eau froide, ni par l'alcool et l'éther. L'acide acétique, ainsi que la plupart des *acides* minéraux étendus, au contact avec le tissu conjonctif, finissent par le dissoudre entièrement après l'avoir d'abord gonflé, puis ramolli. Ce sont là de précieux réactifs pour rendre visibles sous le champ du microscope les éléments élastiques, embryoplastiques, tubes nerveux, l'élément capillaire, etc.

Giraldès, puis Tillaux, ont encore utilisé cette propriété pour produire une espèce de dissection chimique des glandes salivaires et rendre leurs lobules et leurs conduits plus distincts.

Schwann et Schlossberger (2) ont étudié successivement la composition du tissu conjonctif embryonnaire, et n'ont pas trouvé de glutine en traitant ce tissu par la coction ; ils pensent qu'il est formé de substance protéique.

(1) Ad. Gannal. Des subst. organiq., th. de Paris, 1854.
(2) Gewebechimie (Chimie des tissus), p. 105.

Le tissu conjonctif est un des tissus les plus *digestibles* quand ses éléments ont été ramollis par l'eau et la chaleur : c'est sur cette propriété que reposent les premiers actes de la digestion stomacale (action du suc gastrique).

Le *tannage*, le *mégissage* des peaux est fondé sur ce principe que certains agents (alun, tannin, sublimé, etc.) augmentent la ténacité du tissu en diminuant son élasticité et cela par l'union molécule à molécule de ces substances avec les fibres lamineuses et élastiques de l'organe dermo-papillaire.

La composition particulière des corpuscules, ou cellules étoilées, est fort mal connue et se déduit des réactions que l'on a sous le microscope. Les noyaux résistent aux acides. La potasse dissout les cellules.

Quant à la composition chimique des organes dans la constitution desquels le tissu conjonctif entre pour une bonne part (tendon, etc.); elle n'a pas encore été complètement étudiée.

Toutes ces réactions chimiques sont, du reste, des faits d'une importance accessoire pour déterminer la nature de ce tissu. Pour arriver à des données absolument exactes, il faut de toute nécessité se servir de l'instrument grossissant.

§ 4. — Etude histologique du tissu conjonctif.

Nous venons donc de voir qu'avant l'emploi du microscope, ce tissu était pour les uns (Meckel, Bordeu, etc.) une substance cohérente visqueuse ; pour les autres (Haller, Bichat, Béclard, etc.) une multitude de fibres molles, blanchâtres, entrecroisées : cette

dernière manière de voir tendait déjà depuis longtemps à être adoptée ; mais cependant bien des incertitudes existaient encore dans la science sur la nature intime de ce tissu, et quelques anatomistes pensaient encore aux hypothèses de Ruysch et de Monro, qui voulaient, le premier, qu'il fût complétement vasculaire, le second complètement nerveux.

Le microscope, tranchant définitivement la question, a été le point de départ d'une série de recherches d'une importance telle que nous pouvons dire, sans craindre la contradiction, qu'elles servent de base à l'anatomie et à la pathologie générale tout entière.

Dès 1833 et 1834, Krause, Laute, Jourdan, puis Mandl et Henle, ont démontré que le tissu cellulaire est constitué par des *fibres primitives*, extrêmement fines, lisses et légèrement ondulées. entrecroisées en divers sens et séparées par du blastème.

Plus récemment, les travaux de Virchow, de Kœlliker, de Gerlach, de Robin, de Kühne, de Recklinghausen sont venus présenter la question de la structure intime et du développement du tissu conjonctif sous un nouveau jour, mais nous devons dire, à notre grand regret, qu'une entente parfaite ne règne pas dans leurs opinions, et que leurs écrits ont été le sujet de longs débats qui se répètent d'autant plus que le perfectionnement du microscope parvient vers ses dernières limites.

Cependant nous pensons que les opinions de ces divers auteurs sont contradictoires plutôt en apparence qu'en réalité, et que les différences portent surtout sur l'*interprétation des faits observés* et non sur

l'observation qui est toujours la même : c'est cette dernière que nous voulons seulement exposer ici.

L'*histologie* du tissu conjonctif comprend deux choses :

A. *L'étude des* ÉLÉMENTS ANATOMIQUES *fondamentaux à l'état d'isolement.*

B. *L'étude de ces éléments réunis, c'est-à-dire celle du* TISSU PROPREMENT DIT.

A. Eléments anatomiques fondamentaux du tissu conjonctif.

Un mot d'abord sur les *principaux moyens d'étude* que nous avons à notre disposition.

La *dissociation* simple est le plus souvent insuffisante : c'est elle dont Henle s'était servi, aussi ne voyait-il dans le tissu conjonctif que des faisceaux entourés de *fibres annulaires* ou *spirales*. Il faut avoir recours de toute nécessité à l'HISTOCHIMIE, pour bien se rendre compte, et de la fibre, et des cellules.

Gerlach emploie la dessiccation du tissu, sa section, sa coloration par le *carmin*, dont il a découvert l'action pour distinguer les noyaux des cellules, et fait usage de l'*acide acétique*. Ce dernier acide est, en effet, le plus employé dans l'étude du tissu qui nous occupe, mais il sert surtout à rendre plus apparents les éléments accessoires qui le composent, car il ramollit les fibres, les convertit en une masse transparente où la fibrillation disparaît peu à peu. L'*eau ammoniacale*, en neutralisant cet acide, peut faire réapparaître les fibres.

On se sert encore fréquemment, pour cette étude histologique, de la *glycérine*, de son mélange avec

l'*acide formique* (1 p. 100), de l'*acide picrique*, du *picro-carminate d'ammoniaque*. L'acide picrique (Ranvier) fait prendre au tissu de la consistance, tandis qu'il ramollit complétement les os, ce qui facilite alors les coupes que l'on fait avec le rasoir.

L'*acide azotique* ou *chlorhydrique* étendu, rend encore service pour isoler les fibrilles.

L'action de l'*eau de chaux* ou de *baryte*, suivie de celle de l'*acide acétique*, rendrait, selon Rollett, la disposition fibrillaire extrêmement apparente. Il en est de même du mélange du *chlorate de potasse* et de l'*acide azotique*, enfin de la solution très-étendue d'*acide sulfurique* et de celle de *potasse*.

Ranvier a donné dans ses additions à l'ouvrage de Frey, de précieux renseignements sur la manière (surtout pour l'étude du tissu conjonctif sous-cutané) d'éviter les inconvénients auxquels expose la dissociation simple. Cet histologiste a recours à la méthode de l'*œdème artificiel*, qui consiste à injecter au-dessous de la peau, à l'aide de la seringue de Pravaz, de la *gélatine* à 37°, une *solution d'azotate d'argent* au 1/1000, ou du *sérum*. Ce procédé est très-favorable pour voir bien nettement les cellules.

Reckinghausen, à l'aide de l'imprégnation du tissu par une solution étendue de *nitrate d'argent* au 600e ou au 800°, a rendu les cellules très-visibles et a cherché à renverser par une théorie toute nouvelle les idées que nous nous étions faites sur la structure intime du tissu conjonctif : nous y reviendrons plus loin.

Je rappelle ici brièvement toutes les grandes précautions que l'on doit prendre afin d'éviter, soit par

la dilacération, soit par la réaction de ces différentes substances, de changer la configuration véritable de tous ces éléments.

Les éléments essentiels ou fondamentaux de ce tissu sont de deux espèces :

a. *La fibre.*

b. *La cellule.*

a. Fibre du tissu conjonctif.— (*Fibre lamineuse de* Robin ; — *fibrille de la substance fondamentale ou intercellulaire de* Virchow ; — *fibrille du tissu conjonctif de* Kœlliker ; — *fibre du tissu cellulaire de* Gerber, *de* Wagner ; — *fibre connective de* Bouchard ; — *fibre primitive du tissu cellulaire de* Jourdan, *de* Krause ; — *fibre ligamenteuse de* Treviranus ; — *fibre laminaire, fibre albuginée linéaire de* Chaussier ; — *filaments du tissu cellulaire de* Fontana ; — *fila subtilissima de* Muys.)

Nous adopterons la dénomination de *fibre primitive du tissu conjonctif.*

D'après l'*Ecole Française*, à la tête de laquelle se place le professeur d'histologie de cette Faculté, la fibre conjonctive, connective ou lamineuse constitue l'élément prédominant du tissu conjonctif.

Jusqu'à ce que l'embryon humain ait atteint 10 à 12 millim., il n'est absolument composé que d'éléments embryoplastiques. C'est à partir de cette époque que les premières fibres lamineuses apparaissent chez lui et aux dépens de ces noyaux ; mais n'anticipons pas sur le mode de développement de cette fibre qui passe, selon Robin, par plusieurs phases avant d'arriver à son état complet de *fibre lamineuse proprement dite.*

Pour l'*Ecole Allemande* (Virchow, Kœlliker, etc.), la fibre conjonctive n'est pas constituée par un élément anatomique distinct et ne doit être considérée que comme partie secondaire. Le tissu lamineux n'est qu'une masse fibrillaire ou plutôt une gangue, une *substance homogène* (*substance de soutien*), où se remarquent des *stries très-fines* légèrement ondulées, masquant les autres éléments, et dont il faut chercher à se débarrasser par l'histochimie pour voir l'*élément conjonctif* par excellence : la *cellule*.

Bientôt nous verrons (paragr. du Développement) quelles sont les différences que Robin assigne à cette fibre dans son ordre d'évolution successive ; bornons-nous à l'étudier pour le moment *dans son état de complet développement* chez l'adulte.

Tantôt on observe les fibres lamineuses primitives isolées et entre-croisées, tantôt elles se juxtaposent en petits faisceaux aplatis ou cylindriques qui varient entre $0^{mm},004$ (4 μ) et $0^{mm},1$ (100 μ).

Chacune d'elles (1) se présente sous l'aspect d'un *élément filiforme* ou *linéament* un peu aplati, réfractant faiblement la lumière, à bords parallèles, nets, quoique pâles, lisse, mince, incolore, transparent, hyalin, d'une longueur indéterminée, d'aspect homogène et sans strie. Selon Bœckel, son diamètre est à peine de $0^{mm},0006$. J. Béclard dit qu'il varie entre $0^{mm},0005$ et $0^{mm},0015$; Robin leur donne une largeur de $0^{mm},001$ (1 μ).

(1) La fibre lamineuse primitive ne peut être étudiée d'une manière complète qu'avec un grossissement de 350 à 700 diamètres (Robin, Du microscope et des injections dans leurs applications à l'anatomie et à la pathologie, 1849). Cependant un grossissement moyen de 200 à 250 diamètres suffit déjà pour en donner une idée

Peu extensible, elle résiste à la traction et revient en partie sur elle-même malgré son peu d'élasticité ; tantôt elle est rectiligne, tantôt onduleuse, décrivant des sinuosités variables suivant les tissus où on l'examine, avec ou sans ramifications ; Frey n'en n'admet pas de ramifiées. Ces fibres peuvent s'anastomoser comme dans le cordon ombilical et l'émail.

Robin distingue la *variété ordinaire* et la *variété tendineuse et sclérotícale*, d'un diamètre beaucoup plus étroit. Dans les séreuses, la dure-mère, elle atteint, au contraire, jusqu'à $0^{mm},002$ (2 μ).

La *fibre lamineuse*, en présence des agents chimiques, subit certaines modifications. L'*eau* la gonfle ; l'*alcool* rend ses bords un peu plus nets ; la *glycérine*, les *alcalis*, mais surtout l'*acide acétique* lui font prendre un aspect gélatineux. Selon Robin, ce dernier acide n'agirait pas par dissolution, mais en faisant gonfler, puis souder les fibres de façon qu'elles se changent en une masse homogène

Rollett (*Wienier Sitzungsberichte*, xxx, p. 37), en isolant les fibrilles par l'eau de chaux et la baryte, croit pouvoir en distinguer *deux formes* : la première, appartenant à ce qu'on appelait autrefois les dérivés du tissu cellulaire (tendons, aponévroses, etc.) ; la seconde, relative au tissu sous-dermique, sous-muqueux et aux vaisseaux.

Ces fibres sont toujours mêlées en proportion variable à la cellule que je vais maintenant décrire.

b. Cellule du tissu conjonctif. — (*Eléments embryo-plastiques (noyaux libres et cellules) ; — corps*

fibro-plastiques étoilés de Robin ; — *corpuscules de la substance conjonctive de* Virchow ; — *cellules plasmatiques de* Kœlliker *et de* Virchow; — *noyaux et cellules fibro-plastiques de* Lebert ; - *noyaux et cellules proprement dits du tissu cellulaire de* Henle;—*cellules élémentaires à noyaux du tissu cellulaire de* Schwann; — *globules de la masse muqueuse de l'embryon de* Burdach.)

Comme second élément histologique du tissu conjonctif, le microscope démontre la présence de *cellules;* et ici pour admettre leur existence les deux Ecoles sont parfaitement d'accord, mais à cela seulement se borne leur bonne intelligence.

1° Pour Ch. Robin, la présence de ces corps se rattache d'une façon intime au mode d'évolution de la fibre lamineuse.

L'élément embryo-plastique est prédominant dans la masse de l'embryon, où il apparaît *après la disparition des cellules embryonnaires*. Donnant naissance à la fibre lamineuse (Voyez *Développement*), il devient, par conséquent, accessoire à mesure que se forment les autres éléments du corps , mais toutefois peut persister au sein de plusieurs d'entre eux et en particulier du tissu lamineux : on a alors des *noyaux embryo-plastiques restés libres , conservant leur individualité anatomique et physiologique.* D'autre part, la fibre lamineuse, au lieu de parvenir à son entier développement, peut rester stationnaire et persister à l'état de *corps fibro-plastiques*, soit *fusiformes*, soit *étoilés*, qui seraient les représentants des *corpuscules du tissu conjonctif* de Virchow.

Ces *corps fusiformes*, qui, par suite de bifurcations, mènent d'une façon insensible à l'autre forme élémen-

taire *étoilée*, se rencontrent avec cette dernière, mais sont toujours plus nombreux ; ils offrent l'aspect d'un petit fuseau étiré ayant de $0^{mm},3$ à $0^{mm},5$ (30 à 50 μ) de longueur et une largeur représentée par 1 à 2 millièmes de millimètre ; leur partie la plus large, qui est au milieu, a de 4 à 6 millièmes de millimètre. Ils sont aplatis et donnent lieu naturellement aux mêmes réactions que la fibre lamineuse elle-même.

2o L'élément *cellule*, que l'*Ecole Allemande* place en première ligne dans l'histologie du tissu conjonctif, est la *cellule de substance conjonctive, corpuscule du tissu conjonctif* ou *cellule plasmatique* de Virchow. Tantôt elle se présente avec des caractères presque identiques à ceux que Robin a assignés aux corps fibro-plastiques fusiformes; tantôt et plus souvent elle figure un élément ramifié en divers sens et comme étoilé.

Ce *corps fibro-plastique étoilé*, ou *corpuscule du tissu conjonctif,* que nous regardons comme des équivalents histologiques, joue, depuis Virchow, un très-grand rôle dans l'histoire des *tissus dits conjonctifs* (1), et c'est là une opinion tout à fait en désaccord avec celle qu'a toujours soutenue et que soutient, je crois encore, actuellement le professeur Robin. Virchow voit dans la forme étoilée une cellule véritable, dans le corpuscule un noyau, et il admet dans le tissu conjonctif, comme dans les os, par exemple, un système de canaux ayant pour fonction de charrier le plasma pour le mettre en contact avec les diverses parties du tissu, de là le nom de *cellule plasmatique* qu'il donne à l'élément que nous décrivons.

(1) Que nous n'avons pas à étudier ici.

Quelle que soit la dénomination que l'on choisisse, ces corps sont composés d'une membrane, d'un noyau central ou latéral, pourvu rarement de nucléole, et semblable aux noyaux embryo-plastiques. Kühne (Recherches sur le tissu conjonctif intermusculaire de la grenouille) n'admet pas de membrane propre, pour lui ces cellules ne sont pas comprises dans les canaux plasmatiques, elles sont libres.

Schultze, Leydig, nient aussi la présence d'une membrane et pour eux, le noyau intra-cellulaire est simplement plongé au milieu d'une substance spéciale *protoplasma* ou *sarcode* de Dujardin.

Ces corps à contours assez nets, sont munis de *prolongements fibrillaires* (canaux de Recklinghausen), tantôt rectilignes, tantôt flexueux, simples ou subdivisés. On les rencontre plus spécialement dans le *tissu des tendons*. (Pour Ranvier, les corpuscules que les auteurs ont décrits dans les tendons ne seraient qu'une illusion et résulteraient de la section plus ou moins oblique des *tubes cellulaires* dont nous dirons un mot plus loin.) On les trouve encore dans l'organe de l'émail, dans la cornée, etc., par cette raison, dit Robin, que dans ces organes les fibres lamineuses conservent cette conformation d'arrêt d'évolution pendant toute leur existence.

Dans la cornée, leur étude est facile, ils sont disposés régulièrement sur des lignes concentriques et parallèles aux surfaces de la membrane.

Pour trouver ces cellules et constater leurs connexions, il faut (Ranvier) ajouter du nitrate d'argent à la gélatine, suivant la méthode que Chrzonczewsky a préconisée pour l'étude des capillaires.

Elles se présentent sous des aspects bien variés : ou bien elles affectent la forme de prisme triangulaire de chaque angle duquel se détachent un ou deux filaments creux, suivant certains auteurs, ayant moins de $0^{mm},0001$; ou bien elles offrent quatre ou cinq angles donnant émergence à autant de prolongements qui, s'anastomosant avec ceux des corps étoilés voisins, produisent un *tissu réticulé*, dont les mailles à configuration polygonale fournissent un aspect fort élégant. C'est ce tissu qui a été nommé *cytogène*, ou *tissu conjonctif réticulé* par Kœlliker, *substance adénoïde* de His, *substance spongieuse* de Schultze, que Robin considère comme étant un résultat artificiel tenant à l'épaisseur de la préparation microscopique et aux vides régulièrement espacés qui sont la conséquence de l'enlèvement des éléments proprement dits.

Pour Bouchard ce tissu cytogène ne paraît être qu'une variété élémentaire du tissu élastique.

Les corps étoilés ont un diamètre qui varie entre 12 et 20 millièmes de millimètre (12 à 20 μ). Ils sont pâles, grisâtres, nébuleux, irréguliers ; ils sont généralement disposés entre les faisceaux de fibrilles, de façon que leur plus grand diamètre est parallèle à ces faisceaux. Ils peuvent contenir des granulations pigmentaires (lamina fusca de la choroïde). Après la mort, ils sont souvent le siége d'une altération consistant dans la production de gouttes hyalines, dites *sarcodiques*, autour du noyau, ce qui fait prendre à l'élément la forme d'une vésicule sphérique.

Les cellules du tissu conjonctif varient d'aspect suivant qu'elles se présentent sous le champ du microscope *de face* ou *de profil* ; dans le premier cas, elles

sont *plates* (celles de la surface des faisceaux principalement), irrégulières, sans membrane bien définie, à noyau plat et ovalaire; leur disposition *fusiforme*, mentionnée plus haut, serait due, suivant quelques-uns, à ce qu'elles se présentent de profil. Quoi qu'il en soit, elles son tantôt plates, tantôt globuleuses.

Après cet exposé succinct de découvertes qui ont nécessité tant d'heures de travail et de patience de la part de maîtres dont l'autorité fait grand poids dans la science, il semblerait que l'existence de cette cellule plasmatique ou de ce corps fibro-plastique étoilé dût être établie sur des bases inébranlables ; il n'en est rien cependant, et d'autres auteurs, non moins investigateurs, la contestent et veulent réduire à néant toutes ces belles recherches.

Henle (1) qui, en 1851, s'était déjà montré l'ennemi de la théorie de Virchow, a encore plus récemment (2) renouvelé une opinion tout à fait contraire à la précédente. Il pense que, pas plus dans le tissu conjonctif que dans les tendons, il n'y a de véritable cellule. Il n'existerait, selon lui, que des *noyaux* et leurs dérivés (fibres de noyaux, fibres annulaires, fibres spirales). Ces noyaux seraient logés dans des *lacunes fusiformes* réunies par des fentes et occupant la substance intermédiaire. Enfin, les travaux encore plus modernes de Recklinghausen ont tendance à démontrer que le *corps étoilé* n'est pas simplement une cellule ; selon lui, le tissu conjonctif contiendrait des canaux multiples (*canaux plasmatiques*, ce sont les prolongements fibrillaires de la cellule) à l'intérieur desquels circule-

(1) Canstatt's Jahresbericht, 1851, I, p. 23 et 24.
(2) Henle's und Pfeuffer's Zeitsshrift, 1858.

raient les cellules animées de mouvements amiboïdes et le plasma, et qui seraient (*canaux du suc*, *s ftkanalchen*), l'origine réelle des lymphatiques. C'est par l'imprégnation des tissus, à l'aide du nitrate d'argent, et spécialement de la cornée, qu'il a vu apparaître des figures étoilées reliées par des prolongements canaliculés au milieu desquels elles cheminent, et qu'il a voulu construire une nouvelle théorie que nous devions mentionner, mais est-elle bien de nature à ébranler celles que nous venons de passer en revûe ?

B. Texture et histologie du tissu conjonctif. (Voir planche F. 5) (1).

Si on examine le tissu conjonctif même à un assez faible grossissement (60 à 100 diam.), on constate très-bien sa disposition fibrillaire, mais il faut employer un grossissement qui dépasse 350 diamètres pour distinguer d'une façon assez nette le mode d'union des *fibres* ou *fibrilles* qui le composent. Tantôt cet assemblage se fait par juxtaposition immédiate des éléments, tantôt par l'intermédiaire de *matière amorphe* (grande quantité dans l'allantoïde et le cordon ombilical) : c'est cette réunion de fibres qui constitue les *faisceaux conjonctifs* (*faisceaux primitifs*) ; généralement cylindriques ; ils ont de 1 à 6 centièmes de millimètre (1 à 6 μ). Ces faisceaux s'appliquent parallèlement les uns aux autres, de façon à former des masses, des couches plus ou moins volumineuses (*faisceaux secondaires*, *tertiaires*). Ou bien ils se présentent sous l'aspect de cordons plus ou moins arrondis et allongés,

(1) Les détails de cette figure ont été empruntés pour la plupart à l'atlas du traité d'histologie de Morel et Villemin.

un peu onduleux, dont l'épaisseur varie d'un point à l'autre ; ou bien ils se constituent en lames.

Flexuosités, ondulations, entrecroisements, enchevêtrements, sont autant de manières d'être de ce tissu qui modifie sa forme et l'accommode à celle des organes avec lesquels il est en contact (*tissu conj. rétiforme; tissu d'apparence rubanée ou moirée; tissu en nappe,* etc.)

Reichert a décrit un des premiers, sous la dénomination de *tissu conjonctif homogène*, une forme bien différente des précédentes où, même avec un très-fort grossissement, le microscope ne permet de distinguer ni faisceaux ni fibres ; c'est une masse granulée un peu striée, translucide, complètement homogène, disposée en couches quelquefois considérables. Doit-on voir dans ce tissu autre chose qu'une légère modification de la *matière amorphe* ?

Le tissu conjonctif résulte, au point de vue histologique, de l'union des éléments anatomiques que nous venons d'étudier et de certains autres dont il nous reste à dire un mot ; à savoir :

1° *Fibres conjonctives ou lamineuses* (*élément fondamental* de Ch. Robin) ;

2° *Noyaux embryo-plastiques* libres ;

3° *Corps fusiformes ou étoilés*, qui pour Robin ne sont que des fibres lamineuses non arrivées à leur parfait développement, et qui pour Virchow constituent l'*élément fondamental* du tissu conjonctif ;

4° *Fibres élastiques ;*

5° *Cellules adipeuses ;*

6° *Substance amorphe* très-finement granuleuse ;

7° *Vaisseaux* capillaires ;

Comme dernier élément accessoire, on peut y joindre la *fibre-cellule.*

Tantôt l'abondance des *noyaux embryo-plastiques* (fœtus, ganglions lymphatiques, etc.) masque les fibres et leur entrecroisement, tantôt c'est le contraire qui a lieu.

La *fibre élastique* peut faire complètement défaut, quoique rarement, ou bien exister dans des proportions telles qu'elle semble alors constituer l'élément principal. Elle se distingue tout de suite au microscope par ses contours nets et foncés, son aspect rubané, sa direction tortueuse qui selon quelques-uns n'est que le résultat de l'action de l'acide acétique que l'on emploie généralement pour la préparation, par ses bifurcations et enfin par ses anastomoses ; la variété dite *fibre dartoïque* (la plus étroite, souvent 1 μ., jamais plus de 4 à 5 μ.) s'y observe fréquemment.

Dans le tissu conjonctif général, elle manque souvent ; dans les tendons, les ligaments, etc., elle n'y forme que des réseaux de fibrilles élastiques très-fines et à mailles très-larges. L'acide acétique rend cette fibre plus visible, en agissant directement sur le tissu conjonctif qui, en se gonflant, peut faire prendre à la masse un aspect étranglé par les fibres élastiques flexueuses moins attaquées par cet acide.

Je dois mentionner ici, sans porter aucun jugement sur la véracité du fait, une disposition moniliforme bien singulière que parfois prennent ceux des faisceaux du tissu conjonctif qui sont, d'après certains histologistes entourés d'une *membrane élastique*.

Frey, en effet, admet la transformation des faisceaux conjonctifs les plus superficiels en substance élastique : en étudiant ceux qui vont de l'arachnoïde aux gros vaisseaux de la base du crâne, ou bien ceux du tissu ous-séreux, etc., et en traitant par l'eau et l'acide

acétique, cet anatomiste a vu ces faisceaux, enveloppés de leur membrane élastique se gonfler et présenter des *renflements fusiformes de distance en distance,* qui sont séparés par des sillons ayant l'aspect spiroïde. Henle avait pris ces éléments pour de grosses fibres élastiques enroulées autour du tissu conjonctif. Ces fibres annulaires ou spiroïdes ne seraient pas de nature élastique (Ranvier), car elles se colorent par le carmin.

La *vésicule adipeuse* varie aussi en proportion et a une distribution spéciale aux régions où on la trouve; nous n'avons pas à faire ici son étude histologique, qui ne présente du reste aucune difficulté.

Vascularité du tissu conjonctif. — Elle est considérable; mais tous ces *vaisseaux sanguins*, pour la plupart, n'appartiennent pas en propre au tissu et ne sont pas là pour servir directement à ses phénomènes de nutrition : ce tissu forme encore ici une *membrane de soutien*, dans laquelle les vaisseaux rampent et se disposent commodément pour aller se distribuer plus loin aux différents organes de l'économie (muqueuse intestinale, etc.); tantôt les capillaires suivent la direction des faisceaux et sont comme eux *onduleux;* tantôt ils sont plus *rectilignes*, mais toujours ils circonscrivent par leurs anastomoses des *mailles* allongées à angles aigus, *quadrilatères*, dont le diamètre égale près de 5 à 6 fois celui des capillaires limitants (derme, couche sous-muqueuse, etc.).

Dans le tissu lamineux sous-synovial, inter-tendineux, ligamenteux, aponévrotique, etc., le diamètre des mailles est de 1 à 10 fois celui des capillaires limi-

tants ; les angles sont arrondis, par suite des anastomoses des vaisseaux par arcade.

Enfin, ils font complètement défaut dans certaines parties du tissu conjonctif (org. de l'émail, cordon ombilical).

Les mailles formées par les réseaux des *lymphatiques* sont encore plus serrées que les précédentes ; elles peuvent acquérir plus de 8 à 10 fois la largeur des capillaires qui les limitent, comme on le voit, sous la peau de la verge, des doigts, etc. Les plus grands lymphatiques, d'après Robin, auraient de 1 à 2 dixièmes de millimètre, les plus petits $0^{mm}05$.

Breschet (1) disait : « Le tissu cellulaire est à mes yeux le point principal d'où les vaisseaux lymphatiques surgissent : c'est le sol dans lequel leurs racines s'implantent et dans la profondeur duquel elles se ramifient avec des caractères et des formes particulières. »

Depuis quelques années, cette idée a pris un nouvel essor et comme le dit Beaunis, dans sa thèse, on peut suivre dans les publications allemandes une tendance marquée à rattacher l'origine du système lymphatique au tissu conjonctif, tendance qui vient de trouver dans un mémoire de V. Recklinghausen (Zur Feltresorption. Arch. Für path. Anat. 1862), son expression la plus hardie. Nous avons vu, en effet, que cette opinion relative à l'abouchement des vaisseaux lymphatiques avec les canalicules plasmatiques des cellules connectives, n'existe guère encore dans la science qu'à l'état d'hypothèse.

D'après Robin et Sappey, le tissu conjonctif n'a pas de *nerfs* qui lui appartiennent en propre. Ils ne font que le traverser pour se rendre aux organes.

(1) Syst. Lymphatique, th. Conc. profess. p. 21, 1836.

§ 4. — Développement du tissu conjonctif.

Le développement de ce tissu vient immédiatement après l'histologie, car ces deux études se contrôlent, se fondent pour ainsi dire en une seule, ou au moins marchent parallèlement.

Le mode d'évolution doit être envisagé dans la *fibre lamineuse*, la *fibre élastique* et la *cellule adipeuse*.

1° *Fibre lamineuse.* — L'embryon n'est constitué, comme on sait, que par la juxtaposition des cellules dites *embryonnaires* qui, par suite de la segmentation vitelline, se réunissent pour concourir à la formation du blastoderme ; ce sont ces cellules qui, pour les uns, vont être le point de départ des éléments fondamentaux du tissu connectif ; qui, pour les autres, vont disparaître et laisser se former à leur place de nouveaux corps représentant le centre de génération de ces mêmes éléments.

Nous sommes ici en face de trois doctrines, trois théories principales qui sont : la *théorie de l'allongement cellulaire ou de Schwann*, la *théorie de la striation ou de la fibrillation* (Ecole allemande), la *théorie du développement anatomique* (Ecole française). Voyons quel est le propre de chacune d'elles :

A. *Théorie de l'allongement de la cellule.*—Schwann, en 1839 (Mikroskopisiche Untersuchungen, p. 133) avait pensé que dans un cytoblastème (substance gélatiniforme) se constituaient tout d'abord des *cellules* dont il distinguait trois espèces. L'une d'elles (cellule proprement dite du tissu cellulaire), qui ne s'offrait tout

d'abord que sous forme de globule grenu, présentait bientôt un noyau avec un ou deux nucléoles. Cet anatomiste dit que, selon toute probabilité, ces cellules se sont constituées au tour du noyau préexistant; car, en effet, on ne constate que peu de cellules sans noyaux, tandis qu'il est facile de voir beaucoup de noyaux sans cellules. *Ces cellules s'allongent en pointe dans deux directions opposées* (*élément fusiforme*) *rarement d'un plus grand nombre de côtés à la fois et se prolongent en fibres pâles* à grain fin, dont le trajet est généralement droit ; c'est la *fibre de tissu cellulaire*. Schwann avoue qu'on ne sait pas exactement si cette fibre, que l'on voit donner des branches de bifurcation, et qui se termine par des filaments grêles en pinceau délié, est d'abord creusée d'une cavité : cependant il croit la chose vraisemblable. Cette fibre enfin *se fend par ses deux extrémités*, mais il ignore si, après cette *scission*, l'élément croît encore en longueur.

Cette théorie, qui a longtemps régné dans la science et qui, il faut l'avouer, est une des plus simples, a peut-être été rejetée d'une façon trop exclusive par les histologistes modernes; car, en lisant sa description dont nous ne venons de donner qu'un bien faible résumé, nous n'avons pu nous défendre d'y trouver quelques points de ressemblance avec d'autres doctrines plus modernes qui ont cours aujourd'hui. Kœlliker lui-même l'avait d'abord adoptée jusqu'en 1861 ; enfin, celle de Mueller (1) nous semble bien voisine : cet auteur prétend que le rudiment primitif du tissu cellulaire est un *cytoblastème anhiste* dans lequel naissent

(1) Manuel de physiologie, 1851, trad. de Jourdan et Littré.

des cellules rondes à noyau, qui *se convertissent en fibres cylindriques*, ayant dans leur intérieur un corpuscule arrondi, ovale. L'extrémité des fibres se diviserait successivement en rameaux, et eux-mêmes en très-petites fibrilles. Enfin, le développement ultérieur consisterait en ce que la *scission* des deux principales fibres empiète de plus en plus sur le corps de la cellule (faisceau de fibres), puis sur le noyau.

B. *Théorie de la striation* (Ecole allemande). — Les cellules embryonnaires donnent naissance directement aux *corpuscules de tissu conjonctif* qui se trouvent bientôt isolés par l'interposition d'une substance amorphe, homogène (*substance intermédiaire ou intercellulaire*) ; mais elles ne sont pas directement le centre de génération de l'élément conjonctif : leur action, comme le dit J. Béclard dans son traité d'histologie, est indirecte, *moins anatomique que physiologique*, c'est-à-dire qu'elles façonnent cette substance intermédiaire en lui faisant subir certaines métamorphoses, et la préparent à cette phase de développement. En un mot, les *cellules* du tissu conjonctif sont des *organes modificateurs de la substance intermédiaire*, mais *c'est aux dépens de cette dernière substance dite conjonctive que se forment les fibres du tissu conjonctif.* En effet, on voit cette matière intercellulaire changer d'aspect, devenir *collagène* et être le point de départ d'une *striation* ou *fibrillation* directe.

Dans cette théorie qui a été soutenue par Reichert, par Leydig, par Baur, par Virchow et à laquelle se rallient Schultze (Arch. de Reichert et de Du Bois-Reymond, 1861), et Beale dans sa structure des tissus simples,

ce que nous appelons fibre lamineuse ou conjonctive n'existerait pas; elle n'aurait pas un corps et ne serait qu'un résultat artificiellement produit par la préparation, ou celui d'une illusion d'optique (Virchow), qui ferait prendre pour des éléments distincts, ce qui n'est autre qu'une *striation.*

Malgré l'autorité des histologistes qui ont cherché à faire prévaloir cette théorie, nous n'osons nous en déclarer absolument partisan, car *l'existence de la fibre ou fibrille conjonctive*, en tant qu'élément véritable et distinctement visible, nous semble un fait bien avéré aujourd'hui.

M. Sée, dans les Eléments d'histologie de Kœlliker (1868), dit à ce sujet : « Aux connaissances acquises depuis longtemps, notamment celle de la *facilité avec laquelle les fibrilles se démontrent* et deviennent visibles sur des coupes du tissu conjonctif compacte, sont venues s'ajouter nombre de circonstances découvertes par Henle, Rollett et Mueller. » Toutefois Kœlliker fait procéder la fibre conjonctive de la substance intercellulaire par *la condensation et la décomposition de la substance fondamentale.* Aussi, au lieu de suivre le plan que nous nous sommes tracé pour l'exposition de toutes ces doctrines, nous aurions pu partager les auteurs en ceux qui font naître la fibre conjonctive de de la *substance intermédiaire*, et ceux qui la font provenir des *éléments cellulaires ou nucléiformes.*

C. *Théorie du développement des éléments anatomiques* (1).—Henle, qui est allé un peu loin dans plusieurs de ses assertions, rejette l'existence des cellules du tissu conjonctif : ce sont les *noyaux* qui en sont le

(1) Voir les fig. 1, 2, 3 de la planche.

point de départ et qui participent tout à fait, comme élément générateur, à la formation de la fibre lamineuse. Ces noyaux d'abord serrés et rangés dans le sens longitudinal, les uns à côté des autres au milieu d'un cytoblastème, *s'allongent* chacun à leurs deux extrémités, deviennent plus minces, s'écartent peu à peu et se divisent en fibrilles (*fibres de noyaux, fibres de cellules, fibres spirales interstitielles*).

D'après Ch. Robin, la fibre lamineuse prend son origine autour du noyau embryo-plastique, mais ne naît point par une transformation de ce noyau ; fidèle à ce principe admis par lui depuis longtemps, à savoir que *les éléments anatomiques ne sont pas plus une modification successive d'un élément type que l'innervation est une modification de la contractilité* par exemple, ce professeur croit que le noyau embryo-plastique n'est seulement pour la fibre lamineuse *qu'un centre de genèse*. Voici ce qui se passe : ce noyau présente, soit à ses deux extrémités, soit sur deux ou trois points de sa périphérie, de *petits amas de substance organisée* en pointes qui concourent à constituer les *corps fusiformes* ou *corps fibro-plastiques*, dont le *corps étoilé* n'est en quelque sorte qu'une variété. Les prolongements de ces éléments se divisent et s'anastomosent, et, augmentant de volume, deviennent les filaments peu colorés, rectilignes ou onduleux, qui constitueront bientôt les fibres lamineuses par l'atrophie du noyau embryo-plastique ; ce dernier disparaît-il toujours entièrement? Robin dit qu'on peut le retrouver plus ou moins intact en traitant le tissu lamineux par l'acide acétique.

Quelquefois deux noyaux participent à la forma-

tion d'une même fibre, mais jamais le noyau ne devient lui-même cette fibre. Une chose importante à mentionner ici est que tout l'ensemble des corps embryo-plastiques ne concourt pas à la production des fibres conjonctives : Au contraire, un assez grand nombre d'entre eux ne se modifie pas, persiste et sert probablement à la nutrition du tissu lamineux formé.

Nous citerons enfin deux modes de développement que Morel (Traité d'histologie, 1864, p. 48) mentionne à propos de deux tumeurs fibreuses : l'une de la dure-mère, l'autre de l'utérus; dans *le premier mode*, les cellules s'allongent et s'effilent, tandis que le corps, s'amincissant, fait disparaître le noyau. Ces cellules en contact par leurs extrémités se soudent, mais il n'y a pas de scission du contenu, de sorte que *par cette soudure ,il ne se forme qu'une fibre et non un faisceau de fibres.*

Dans le *second cas*, le même histologiste a vu des noyaux s'allonger, serpenter dans la substance amorphe et se souder par leurs extrémités, *mais sans aucune striation de la substance intermédiaire.*

2° *Développement de la fibre élastique.* — L'histoire de ce développement , comme le dit Sée dans sa thèse d'agrégation, est intimement liée à celle du tissu conjonctif avec laquelle elle a beaucoup d'analogie, les deux tissus étant presque toujours mêlés : l'élastique apparaît chez l'embryon un peu plus tardivement que la fibre lamineuse. Quant à son mode précis de formation, autant d'auteurs , autant de théories. Les uns admettent le concours de la cellule, les autres la rejettent. Selon Henle, cette fibre serait l'équivalent

histologique de ce qu'il appelle *fibre à noyau*. Virchow et Donders croient à la transformation des cellules et des vaisseaux plasmatiques en fibre élastique. Robin pense qu'elles se développent aux dépens des corps fibro-plastiques ou plutôt que chacune d'elles a un noyau comme centre de genèse.

Kœlliker (édition de M. Sée, 1868) dit, au contraire, que *les réseaux de corpuscules de tissu conjonctif ne se transforment jamais en substance élastique* et se dissolvent toujours rapidement dans les alcalis aidés de la chaleur. Comme pour l'élément lamineux, cet auteur fait procéder la fibre élastique d'une transformation spéciale que subit la substance fondamentale.

3° Quant au mode de développement des *vésicules adipeuses* du tissu conjonctif il n'est pas parfaitement connu : elles seraient également, selon Robin, une transformation de corps fibro-plastiques qui se remplissent de granulations et de gouttes huileuses · Schwann avait émis du reste une théorie semblable en avançant que la *seconde espèce* de ses cellules formatrices devenait des cellules adipeuses.

§ VI. — Régénération du tissu lamineux.

Cette question touche encore de bien près celle du développement, car nous pouvons dire que pour le tissu lamineux cette régénération reproduit en grande partie les phénomènes évolutifs que nous avons observés chez l'embryon. On peut s'en rendre compte en examinant les *végétations fongueuses*, les *cicatrices*, ou les *adhérences* en voie de formation, etc.

On y retrouve (Robin) en effet : 1° les noyaux embryo-

plastiques (les plus petits sont dits *cytoblastions*); 2° les corps fibro-plastiques, dont la réunion constitue les *bourgeons charnus ;* 3° la matière amorphe ; 4° des vaisseaux en anse qui plus tard s'atrophient.

De tous les tissus du corps humain, en effet, sauf l'épiderme, il n'en est point qui ait une plus grande propension à se régénérer. Lorsque certaines portions d'organes viennent à être détruites, c'est encore ce tissu qui en prend la place ; en un mot, sa force organisatrice est aussi développée que possible, comme nous le verrons plus longuement en traitant de la *physiologie pathologique.*

CHAPITRE II.

ANATOMIE SPÉCIALE DU TISSU CONJONCTIF OU TISSU ENVISAGÉ DANS LES DIVERSES PARTIES DU CORPS.

Un premier fait qui attire tout de suite l'attention lorsqu'on examine le tissu conjonctif dans les diverses parties de l'économie, est que certains organes se trouvent exclusivement formés par lui (*organes premiers lamineux fondamentaux de* Ch. Robin), tandis que pour les autres il n'y entre que comme élément accessoire.

C'est principalement au point de vue de l'anatomie descriptive que nous traiterons ce sujet, car si nous nous placions sur le terrain purement histologique, nous nous trouverions encore dans un embarras ex-

trême pour choisir entre les deux grandes doctrines qui règnent dans la science : l'une (Reichert, Virchow, Donders), qui veut que la *substance conjonctive* formant en quelque sorte la charpente du corps entier donne naissance à tous les tissus pouvant se transformer mutuellement et se remplacer les uns les autres ; la seconde (Robin), qui regarde les éléments anatomiques comme étant des individualités distinctes incapables de transformation réciproque et qui, considérant cette substance conjonctive homogène comme de la matière amorphe, restreint singulièrement la masse totale du tissu lamineux du corps.

Examinons donc quelle est la manière d'être, la forme, la quantité, la vascularité du tissu lamineux dans les différentes régions, dans les divers tissus et systèmes.

Régions.

Tête. — Peu abondant dans le *crâne* et le rachis (je ne parle pas de la pie-mère encéphalique qui le représente à l'état de pureté), où il a comme le système veineux des communications de l'extérieur à l'intérieur par les *trous* et les *fentes*, le tissu conjonctif s'y présente avec des *différences de densité* bien remarquables suivant les points de la superficie et de la profondeur où on l'examine (région épicrânienne). A la *face*, au contraire, il est d'une abondance extrême, et est le plus souvent mêlé à une notable quantité de tissu adipeux, mou (boule graisseuse du buccinateur). La cavité orbitaire est remplie d'une masse de tissu conjonctif, dont la finesse et la laxité

le rendent perméable aux infiltrations séreuse et sanguine (fracture du crâne); on en remarque sur les bords et au-dessous de la *langue*, mais extrêmement peu dans les fosses nasales. *Ce tissu conjonctif facial* communique avec celui du cou :

1° Par la région sous-cutanée ;

2° Par les intervalles des muscles de la langue ;

3° Par la région de la loge parotidienne ;

4° En suivant le trajet des vaisseaux.

Cou. — Le *tissu conjonctif cervical* y est très-abondant, surtout dans la région profonde (*parties latérales , région sterno-mastoïdienne et sus-claviculaire*) où de nombreux ganglions lymphatiques sont plongés dans sa masse. Il accompagne les gros vaisseaux et le plexus brachial (*canal cervico-axillaire, voie de communication entre le cou et l'aisselle. Emphysème, œdème, migration des abcès*). Par la trachée , l'œsophage, etc., il se prolonge dans les médiastins (canal *cervico-médiastinique*).

Thorax. — Le médiastin est très abondamment pourvu d'un tissu conjonctif situé spécialement autour des vaisseaux et des conduits qui le traversent (*tissu péri-trachéal, péri-œsophagien*,etc.); communications du *tissu conjonctif thoracique* avec le tissu abdominal par les ouvertures du diaphragme, par l'intervalle *xiphoido-diaphragmatique*. Abondance du tissu conjonctif dans la région mammaire (bourse séreuse sous-mammaire de Nélaton et Giraldès).

Abdomen. — Abondant également, surtout en arrière et autour des vaisseaux afférents et efférents

des organes et autour de leurs canaux (*tissu sous-péritonéal*, *atmosphère graisseuse* péri-rénale de Bordeu ; *communications pelvi-abdominales*, etc.).

Bassin. — C'est une des régions les plus riches en tissu lamineux (*rectum*, *vessie*, *matrice;* conséquences physiologiques et pathologiques ; *infiltrations purulente*, *urineuse*, etc.). *Communications pelvi-fémorales* se faisant par le tissu lamineux qui accompagne les vaisseaux dans leur trajet (*canal inguinal*, *crural*, *trou sous-pubien*, *échancrure sciatique*).

Membres. — Distinction en deux couches. Accumulation de ce tissu au niveau de la réunion des appendices au tronc (*aisselle*, *aine*, *creux poplité*) ; dans ce cas, il est souvent mêlé au tissu adipeux.

Tissus et systèmes.

1° ORGANES EXCLUSIVEMENT FORMÉS PAR DU TISSU LAMINEUX.

La *pie-mère* et la toile *choroïdienne* ont une composition anatomique qui rappelle exactement la texture du tissu conjonctif (fibres entre-croisées, faisceaux), sans présence de fibres élastiques, mais avec de nombreuses anses vasculaires ; on y observe aussi par place (Frey) des cellules du tissu conjonctf pigmentées ; les nerfs (Purkinge, Remak, Kœlliker) suivent les vaisseaux et forment dans ce tissu des plexus serrés. Les *plexus choroïdes* possèdent, en plus, une quantité notable de matière amorphe (tissu conjonctif muqueux homogène de l'école allemande). Le *périoste* est représenté par une couche externe de *tissu lamineux* renfermant de nombreux vaisseaux et par

une couche interne qui contient un grand nombre d'élastiques fines.

Du 7e mois de la vie intra-utérine jusqu'à l'âge de 12 ans à peu près, le périoste, quoique plus épais et ayant l'apparence du tissu fibreux, présente la composition de texture et la vascularisation du *tissu lamineux*, et non celle du tissu fibreux ; c'est par suite de cette constitution que le périoste a pour fonction importante de nourrir et même de reproduire les os : ce rôle va en s'affaiblissant avec l'âge, c'est-à-dire avec la disparition du vrai tissu conjonctif.

A côté des organes précédents, citons encore l'*allantoïde* qui en est essentiellement composée, et dont l'usage, qu'elle emprunte à ce tissu, est de conduire les vaisseaux vers les villosités du chorion.

Le tissu *phanérophore* ou *bulbaire* se rencontre dans les bulbes dentaire et pileux ; il est constitué par une trame de *fibres lamineuses*, lâches, isolées, disposées en nappe, mais non en faisceaux ; un grand nombre reste à l'état de corps fibro-plastiques.

2° Tissu lamineux compacte (*tissu revêtu d'une forme*, Henle).

a. Les *Tissus fibreux* (1) sont formés des mêmes élé-

(1) Pour Robin, le tissu fibreux ne serait pas un dérivé du tissu lamineux et constituerait un tissu à part. Jamais, selon lui, on ne voit un organe commencer par être du tissu lamineux, devenir de moins en moins vasculaire et se transformer en tissu fibreux. Du reste, les premiers tissus fibreux (dure-mère rachidienne, disque vertébral) apparaissent toujours avant les fibres lamineuses, lorsque les lames ventrales et dorsales ne sont encore que du tissu embryo-plastique. Chaque tissu a son autonomie au point de vue de son apparition comme au point de vue de son rôle physiologique.

ments que le *tissu lamineux* (fibrilles, substance amorphe ou intermédiaire, cellule plasmatique et corps fusiforme), mais réunis en faisceaux compactes, visibles à l'œil nu ; ils sont adhérents, plus serrés et s'entrecroisent ; peu de fibres isolées ; la vascularité y est peu prononcée. Dans les ménisques, l'albuginée, la sclérotique, les fibres sont disposées en nappes et assez serrées.

Tendons, *Ligaments*, *Membranes fibreuses*, *Aponévroses*, sont constitués par des faisceaux parallèles de tissu conjonctif où se remarquent des corps fusiformes ou étoilés.

Il est peu d'organes qui aient prêté à autant de controverses, pour la structure intime, que les *tendons* : les uns veulent qu'il n'y ait dans leur intérieur que des fibres très-minces formant une variété de *lamineuses*, à bords plus foncés et plus raides que les fibres lamineuses proprement dites. Elles sont en faisceaux immédiatement juxtaposés (*sans faisceaux primitifs microscopiques*), ce qui est le contraire de ce qui existe dans les tissus lamineux et fibreux généraux (Robin). Pour d'autres, il existe dans les tendons des faisceaux longitudinaux cylindriques de tissu conjonctif, séparés les uns des autres par du tissu conjonctif lâche où rampent quelques vaisseaux très-peu abondants. On y remarque aussi un réseau de fibres élastiques, fines, et de nombreux corps fusiformes et étoilés (Virchow). Il est indispensable, pour leur étude (Ranvier) d'avoir soin de choisir des tendons assez grêles pour qu'on puisse procéder à leur examen, sans y pratiquer aucune section. Les tendons qui dans la

queue des petits mammifères (jeune rat, taupe), terminent les muscles spinaux sont préférables. Un de ces petits tendons placé sous le champ du microscope, y laisse voir tout d'abord (après coloration par carmin, lavage, addition d'acide acétique et compression légère) des traînés rouges (Ranvier) paraissant continues si le grossissement est faible, et coupées par des lignes transversales si le grossissement est de 250 diam. Si on exerce alors une pression, les segments se fendent, chaque *cylindre* se déroule et il apparaît des cellules rectangulaires *plates*, avec noyaux plats également rectangulaires. D'après cette manière de voir, les tendons ne seraient constitués que par des *tubes* formés de *cellules plates*, rectangulaires, enroulées et placées bout à bout.

Ces tubes cellulaires des tendons sont très-visibles chez les jeunes animaux, mais, à l'état adulte, il est très-difficile d'en obtenir l'ouverture et la séparation, par suite de l'adjonction (Ranvier) d'une nouvelle membrane amorphe résistante et élastique autour de ces cellules. — Cet histologiste insiste beaucoup, à juste titre, sur la nécessité indispensable de prendre toutes les précautions indiquées plus haut pour cette étude; c'est ce manque de précautions qui a conduit les auteurs à voir dans ces organes les figures les plus irrégulières et les plus bizarres. Ainsi, un petit tendon étant fixé à ses deux extrémités et traité par l'acide acétique, si on le coupe, on le voit se gonfler, se raccourcir et se replier en *zig zag* ou en *tire-bouchon* au milieu de la substance fibrillaire. C'est là probablement ce que Henle avait pris pour des fibres

de noyau ou des fibres spirales. Selon Ranvier, les corpuscules démontrés dans les tendons, par la plupart des auteurs, dépendraient d'une illusion et ne seraient autre chose que le résultat de la section des *tubes cellulaires* que nous venons de décrire.

Les *Aponévroses* possèdent : 1° des *fibres lamineuses serrées*, composant des faisceaux entrecroisés; 2° des fibres élastiques qui quelquefois l'emportent en nombre sur les premières. Les capillaires y sont peu abondants.

Robin ne décrit, comme élément lamineux appartenant à tout ce groupe, que des cloisons épaisses seulement de quelques centièmes de millimètre, séparant plus ou moins les *faisceaux propres*, tendineux, fibreux, etc., et qu'il réunit sous le nom de *parties similaires lamineuses intertendineuses*, *interfibreuses*, etc. (1).

b. *Tissu dermo-papillaire.*

Feutrage épais de faisceaux de tissu conjonctif. Ces *fibres lamineuses* sont à l'état de complet développement; peu de corps fusiformes ou corps fibroplastiques étoilés. Ces gros faisceaux serrés (types de faisceaux de tissu lamineux) s'entrecroisent et sont surtout visibles à la base du corps papillaire. Cependant, il existe aussi quelques *fibres en nappe*

(1) Le *fibro-cartilage* considéré par plusieurs comme ayant une *substance fondamentale fibreuse* dont les fibrilles de tissu conjonctif sont plus ou moins dessinées, ne doit être regardé (Robin) que comme fibroïde, c'est-à-dire à *substance fondamentale granuleuse et striée*, et non comme réellement constitué par du tissu conjonctif.

dans l'intérieur des papilles et dans les prolongements fibreux qui se jettent sur les aponévroses.

A la surface du derme, les fibres élastiques semblent disparaître (Frey) : ce tissu devient alors plus homogène et les fibres forment une trame tellement serrée qu'elles ne laissent plus aucun espace entre elles (Rollett).

c. *Membranes muqueuses.*—1° *tissu sous-muqueux* — (*parties similaires lamineuses sous-muqueuses*, de Robin).

Ce tissu varie d'aspect et de quantité, suivant la région du corps : *très-serré* (pituitaire, muqueuse utérine, muqueuse linguale, etc.), il est *extrêmement lâche* (muqueuse pharyngo-œsophagienne, rectale, etc.) : cette laxité joue un rôle fort important pour faciliter les fonctions de ces organes. Le microscope y démontre des faisceaux de fibres entrecroisés et très-flexueux. Ce tissu sous-muqueux est *très-mince* et *mou* (muqueuse vésicale, uretère, muqueuse laryngo-trachéale, stomachale et intestinale, sauf celle du rectum, urethrale, celle de trompes utérines et de la vésicule du fiel).

2° *Le tissu du chorion* a pour élément fondamental, une trame de *faisceaux conjonctifs* : mais tous ces faisceaux ont une consistance plus molle et sont moins serrés que dans le derme ; les élastiques existent en quantité variable, mais ne sont jamais aussi abondants que dans ce dernier tissu.

La substance propre des villosités intestinales est composée de vaisseaux, de quelques *fibres lamineuses*, jointes à une assez grande quantité de *cytoblastions*, et d'une proportion considérable de matière amorphe.

d. *Membranes séreuses.* — 1° *Tissu sous-séreux* (*parties similaires lamineuses sous-séreuses*, de Robin).

Au-dessous des synoviales articulaires, des gaînes tendineuses, de l'arachnoide, de la plèvre costale, diaphragmatique, péricardique et pulmonaire, le *tissu lamineux* forme une couche *mince* et à texture assez serrée qui se continue avec la trame et est constituée par des fibres, tantôt isolées, tantôt en faisceaux ou en nappe. Le tissu conjonctif sous-péritonéal de l'intestin et de l'estomac est mince également, mais transparent, *mou*, filamenteux extensible; il est, au contraire, serré sous le péritoine diaphragmatique; entre le péricarde pariétal et le péricarde fibreux, il ne paraît pas exister trace de ce tissu. Presque toujours il est mélangé d'une très-grande quantité de fibres élastiques, fines et flexueuses.

2° Le tissu séreux a pour élément fondamental des *fibres lamineuses* généralement disposées en faisceaux, et s'entrecroisant sous des angles très nets. Dans l'*endocarde*, par exemple, on voit une trame de fibres élastiques très-fines, ramifiées, entrecroisées at anastomosées, de façon à figurer des réseaux entre les mailles desquels passent des *faisceaux de tissu lamineux*, mais, sans que les fibres élastiques décrivent autour d'elles des flexuosités.

C'est du côté de la face libre ou interne que la richesse en élastiques est plus grande, tandis que c'est le contraire pour les fibres lamineuses. La trame de la *séreuse des ventricules latéraux et de l'épendyme* est formée par des *fibres lamineuses*, non réunies en faisceaux et mélangées à une grande proportion de corps fibro-plastiques. Les fibres minces, comme celles

des tendons et de la sclérotique, sont enchevêtrées et écartées par la matière amorphe. Dans les ventricules, quelques *fibres sont en nappe* et maintenues par une grande quantité de substance conjonctive, homogène (substance amorphe, de Robin).

Dans les *synoviales*, au contraire, les fibres sont serrées, disposées en faisceaux, contrairement aux autres séreuses. Cette couche de tissu conjonctif, recouverte d'épithélium qui les constitue, n'existe guère qu'au niveau des parties latérales (Frey). La vascularisation et la disposition des mailles du tissu sous-synovial diffèrent un peu de celles des autres tissus lamineux.

c. Tuniques des Vaisseaux. — Le tissu conjonctif mêlé à des élastiques fines compose exclusivement la tunique externe des *artères* (dite adventice, tunique celluleuse de Haller). Très-extensible, elle cède sans se rompre dans le sens tranversal, lors même que les autres tuniques ont été sectionnées par une ligature ; elle s'étire et ferme la lumière du vaisseau quand on pratique la torsion de ce dernier. La paroi des artères ombilicales présente (Frey) du tissu conjonctif réticulé qui forme leur tunique adventice. C'est dans cette tunique que se rendent les *vasa vasorum*.

Ces vaisseaux sont nombreux dans les gros troncs et offrent dans la membrane externe une disposition analogue à ceux du tissu conjonctif amorphe (Frey), seulement les réseaux qu'ils forment sont plus étroits.

La tunique externe des *veines*, la plus considérable, est représentée par du *tissu lamineux* à faisceaux di-

rigés dans le sens de l'axe du vaisseau et mêlés à des réseaux de fibres élastiques.

Pour quelques auteurs, elle ne figure pas une tunique propre, elle est bien réellement adventice, c'est-à-dire formée par une couche épaisse de *tissu lamineux* que l'on peut enlever même assez facilement par la dissection.

Les *valvules* sont des enchevêtrements de fibres dans toutes les directions : en effet, on croyait autrefois qu'elles n'étaient que le résultat d'un simple repli des tuniques interne et externe. Aujourd'hui il est admis qu'une *couche de tissu lamineux* s'est développée transversalement d'un point de la paroi à l'autre pour former chacune de ces valvules, qui sont certainement *plus lamineuses qu'élastiques*. Il en est de même des valvules sigmoïdes. Dans les valvules auriculo-ventriculaires, il est plus aisé de constater la continuité des faisceaux conjonctifs avec les anneaux fibreux correspondants, que pour les valvules sigmoïdes.

Selon Robin, les *sinus utérins*, quand ils offrent une dilatation considérable, comme dans la grossesse, ont dans la constitution de leurs parois minces des *fibres lamineuses*.

Quant aux *lymphatiques*, ils possèdent une couche peu épaisse, longitudinale, *lamineuse*, comme tunique la plus extérieure. Canal thoracique — tunique moyenne et externe formée de tissu conjonctif.

f. Tissu Erectile. — Entre les mailles du réseau capillaire de ce tissu, on rencontre des faisceaux de *fibres lamineuses* et des élastiques qui comblent ces mailles, et qu'on nomme *trabécules* du tissu érectile. Au milieu d'elles, se remarque une proportion de fibres

élastiques à peu près équivalente et, contrairement à l'opinion que certains auteurs ont émise, très-peu de fibres musculaires (1/10 à peine, d'après les notes que j'ai recueillies au cours de Robin, 1865).

g. Dans le *Tissu Irido-Choroïdien*, on trouve : 1° des *fibres lamineuses en nappes onduleuses*, qui sont minces comme celles des tendons ; 2° des granulations pigmentaires libres ou incluses dans des *corps fibro-plastiques* ; 3° des fibres élastiques rares ; il n'y en a pas dans l'iris ; 4° des fibres-cellules, etc.

Les cellules du tissu conjonctif pigmentées étoilées ne s'observent pas, selon certains auteurs, exclusivement dans l'œil ; chez les grenouilles, on les rencontre dans presque tous les points du corps.

La *cornée*(faisceaux de fibres lamineuses, corps fibro-plastiques ou étoilés) est un des organes où l'on voit le plus facilement les *cellules étoilées*, dont les anastomoses multiples ont été regardées, comme un *système canaliculé* (Recklinghausen.)

Ce tissu conjonctif de la cornée (substance fondamentale fibrillaire des auteurs allemands), se continue à la périphérie avec le tissu correspondant de la conjonctive de l'œil et de la sclérotique.

3° Tissu lamineux, lache ou aréolaire *(tissu conjonctif amorphe de Henle* (1).

Nous le diviserons en *tissu lamineux extérieur* aux organes et en *tissu lamineux intérieur* (*tissu conjonctif et véritablement unissant*).

(1) Le mot de amorphe (sans forme) s'applique moins à la constitution histologique qu'à la configuration générale de ce tissu.

A. Tissu lamineux extérieur *(tissu lamineux proprement dit — tissu cellulaire général, commun des auteurs — ensemble des parties similaires lamineuses extérieures aux organes, de Robin)*.

Ce tissu variable en quantité et en densité suivant les différentes régions du corps, est en rapport avec le glissement de ces organes les uns sur les autres. On peut les diviser en :

α *Tissu lamineux sous-cutané.*

β *Tissu lamineux sous-aponévrotique.*

α *Tissu sous-cutané.* — Il se partage en deux couches, comme Velpeau l'a fait voir :

1° *La couche aréolaire ou cellulo-adipeuse* qui vient immédiatement après le derme, est épaisse dans certaines régions (paume des mains, plante des pieds, dos, etc.), elle est beaucoup plus mince au cou, nulle aux paupières ; — quand elle est extrêmement prononcée, elle prend le nom de *pannicule-adipeux.* — Certains auteurs ont, bien à tort, tendance, en raison de leurs connexions directes, à fusionner les deux tissus adipeux et lamineux, et à les considérer tous deux comme des tissus identiques. Selon Robin, ils offriraient, sans compter le mode de vascularisation qui n'est pas du tout le même, des différences de texture très-appréciables.

Ce que certains anatomistes depuis Malpighi appellent fort improprement *membrane du tissu adipeux*, n'est que l'ensemble de cloisons lamineuses allant se rendre à la face profonde du derme (le fait est très-visible à la paume de la main) et dans les mailles des-

quelles on trouve des pelotons adipeux. Mais il ne faut pas cependant décrire ce tissu adipeux comme étant du *tissu lamineux devenu obèse par infiltration d'huile et de graisse :* ces gouttes adipeuses ne sont pas interposées aux éléments anatomiques (*corps étoilés*), elles se trouvent dans leur intérieur (Robin) où elles se produisent molécule à molécule par suite des phénomènes d'assimilation ; en un mot on n'a pas affaire ici à une *infiltration*, mais à une *production nouvelle* tout à fait propre à certains *éléments anatomiques*.

2° La *couche sous-adipeuse* (*couche lamelleuse — couche lamellée — fascia superficialis*) forme le type du tissu lamineux proprement dit qui est étalé, membraniforme et prononcé surtout aux membres : il se trouve en rapport direct avec la peau dans les endroits du corps où manque la couche adipeuse (paupières, nez, verge, cou, tronc, scrotum, face dorsale des mains, des doigts et des orteils, etc.). — On peut dire que le plus souvent l'épaisseur de sa couche est en raison inverse de celle de la couche adipeuse : elle manque en effet à la paume des mains, etc. — Dans certaines régions (cou, partie inférieure de l'abdomen, périnée), un anatomiste un peu habile peut séparer ce fascia superficialis en deux, trois et même plus de feuillets secondaires.

La laxité de ce tissu et les mouvements de glissement de la peau sur les organes sous-jacents nous expliquent la formation des *bourses séreuses* sous-cutanées.

β *Le Tissu lamineux sous-aponévrotique* (tissu cellulaire ou lamineux profond), n'étant pas traversé par des

lamelles fibreuses est beaucoup plus lâche et moins résistant. Il se continue plus ou moins complètement avec le tissu lamineux intérieur.

B. Tissu lamineux intérieur. Nous l'étudierons rapidement dans les systèmes *musculaire*, *nerveux* et dans les *parenchymes glandulaires* ou *non glandulaires*. Nous l'envisageons en même temps comme *organe d'enveloppe* comme *organe de cloisonnement* et comme *organe de constitution*.

α. *Système et tissu musculaire*. — Muscles striés. — Autour de chaque masse musculaire s'étale une couche de *tissu lamineux* affectant tout à fait la forme lamelleuse, s'accumulant surtout en grande abondance autour des muscles qui offrent une disposition faciculée — Il joue là le rôle d'un organe de remplissage en masquant les sillons irréguliers qui sont le résultat de la juxtaposition de ces faisceaux : on le voit parfois dans ces cas s'adjoindre une certaine quantité de graisse. — Outre cette espèce d'enveloppe, le tissu lamineux pénètre dans son intérieur (*organes premiers intermusculaires* de Robin), en le décomposant en faisceaux de plus en plus ténus Chacun d'eux a donc une gaîne de nature identique l'entourant séparément, de sorte que les parties intégrantes d'un même tout se trouvent intimement unies entre elles, quoique jouissant, jusqu'à un certain point, de la faculté d'entrer en action soit isolément, soit d'une façon simultanée.

Ce tissu *inter-musculaire* ou *de cloisonnement* qui présente une couleur grisâtre avec une mollesse et une extensibilité remarquables est facile à constater

à l'œil nu lorsqu'on écarte légèrement les faisceaux d'un muscle : il se présente alors sous l'aspect de linéaments déliés qui figurent une disposition aréolaire artificielle et qui se rompent, si on exagère outre mesure le degré d'écartement. — Les capillaires de ce tissu lamineux sont bien *plus fins*, d'un volume plus uniforme que dans le tissu lamineux général, à mailles quadrilatères, plus étroites, beaucoup plus nombreuses, à configuration régulière.

Les limites extrêmes ou le tissu lamineux arrive dans l'épaisseur d'un des organes ne dépassent pas en général les faisceaux secondaires (composés de 15 à 20 faisceaux striés ou primitifs) auxquels ce tissu forme des *gaînes musculaires* (*enveloppes de tissu conjonctif*, *perimysium*). Des fibres élastiques se mélangent, surtout vers la partie externe, au tissu lamineux de ce *perimysium*, qui est destiné à soutenir les vaisseaux et nerfs. Kœlliker y décrit des cellules adipeuses ordinaires. A ces faisceaux s'arrête l'élément lamineux, car le *myolemme* ou sarcolemme (tube renfermant les fibrilles) ne doit pas être confondu avec ces gaînes conjonctives. — *Il forme un élément anatomique spécial* (Robin).

Dans le cœur, les faisceaux musculaires ramifiés et anastomosés sont immédiatement juxtaposés les uns aux autres sans interposition de tissu conjonctif ; les faisceaux musculaires primitifs n'y sont pas disposés en faisceaux secondaires entourés de perimysium ; il existe cependant quelques fibres lamineuses (en faisceaux) entre les couches des deux ventricules.

Muscles lisses. Le tissu conjonctif que nous venons de voir lamelleux, et en quantité si considérable

dans les muscles striés, est au contraire très-rare et *très-fin* pour les muscles de la vie végétative; l'élément lamineux y est représenté et dans son état de complet développement et à l'état de *corps fibro-plastiques;* la couche uniforme qu'il représente dans les *intestins* appartient plutôt à la muqueuse qu'à la tunique musculaire.

Si après avoir retourné en doigt de gant une anse intestinale, on recherche à l'œil nu, dans la couche musculaire la présence du tissu conjonctif, c'est à peine si on peut y apercevoir quelques linéaments déliés : il en est de même pour l'estomac, mais d'un côté, si on remonte sur le tube digestif, d'autre part si on se rapproche de sa partie inférieure, il est facile de constater une augmentation notable de fibres lamineuses.

Dans la tunique musculaire de l'œsophage et du pharynx nous avons observé une proportion relativement considérable de *tissu lamineux mélangé à de rares fibres élastiques :* vers la partie inférieure du rectum, il est aussi très-abondant (chute du rectum).

Si à l'œil nu on n'en observe pas, le microscope a cependant démontré que dans la paroi musculaire de l'*intestin*, dans l'*utérus*, etc., chaque faisceau secondaire était séparé de son voisin par une couche de tissu lamineux très-mince mais plus épaisse pour la *vessie*, organe dans lequel elle se trouve mélangée à un grand nombre d'élastiques.

Toutes choses égales d'ailleurs, ce tissu musculaire de la vie animale possede un tissu lamineux *beaucoup plus riche en vaisseaux* que celui des muscles lisses, ce qui démontre une fois de plus qu'au point de vue de la constitution anatomique, chaque tissu conserve son individualité.

β. *Système et tissu nerveux. — Nerfs périphériques.* — Nous retrouvons ici pour le tissu lamineux une disposition à peu près analogue à celle que nous venons de signaler dans les muscles :

1° *Tissu lamineux commun ou général* enveloppant les nerfs.

2° *Tissu lamineux spécial* au nerf lui-même (tissu de constitution et de cloisonnement).

Ce dernier, en s'interposant aux faisceaux primitifs, constitue le *névrilème*. L'épaisseur de la couche lamineuse qui correspond à deux faisceaux primitifs est tout au plus de quelques centièmes de millimètre : elle est extensible, se déchire facilement, et est riche en élastiques et en vaisseaux. Le professeur Sappey (1) dit que le névrilème se compose de faisceaux de fibres lamineuses qui n'affectent aucune direction déterminée. Ces faisceaux se portent dans tous les sens et s'entre-croisent sous tous les angles. Le long des vaisseaux, il a aussi découvert des éléments nerveux (*nervi nervorum*) très-fins, formés de tubes minces, qu'il n'a pas constatés dans le tissu lamineux situé en dehors du névrilème.

Chaque faisceau primitif de tubes nerveux est entouré par le *périnèvre*, espèce particulière d'élément anatomique décrit et dénommé ainsi par Robin. *Cet élément anatomique n'est pas du tissu lamineux;* il s'en éloigne complètement par sa manière de se comporter avec les mêmes réactifs chimiques ; de plus, il ne se développe jamais comme l'élément conjonctif.

(1). Rech. sur la structure de l'enveloppe fibreuse des nerfs. — Journal d'anat., t. 5, 1868.

Quelque condensé qu'on veuille l'imaginer, dit ce professeur d'histologie, on ne doit pas le regarder comme ayant cette constitution. Les mailles vasculaires qui se trouvent en contact avec le périnèvre affectent une *forme allongée* dans le sens de la longueur du nerf, mais dans l'épaisseur du faisceau lui-même, c'est-à-dire dans le névrilème, ces mailles reprennent leur figure polygonale. La résistance des nerfs à l'envahissement des produits morbides et leur résistance à l'élongation coïncident avec la présence du périnèvre : il en serait bien autrement si cet élément n'était que du tissu conjonctif.

Ganglions nerveux. — Ils sont constitués histologiquement par une trame de *fibres lamineuses* à l'état de *corps fibro-plastiques* avec de la substance amorphe grenue.

Tissu nerveux central. — Le névrilème de la moelle épinière (pie-mère rachidienne) est composé de *tissu conjonctif* condensé (tissu fibreux, blanc, nacré, résistant), dont les faisceaux sont longitudinaux surtout à la partie postérieure ; d'autres s'entre-croisent ; peu de vaisseaux ; *canaux lymphatiques* périvasculaires (Robin, His.).

Existe-t-il du *tissu conjonctif* dans le centre nerveux encéphalo-médullaire ? C'est là une question si importante, au point de vue anatomique et pathologique, que nous n'hésitons pas à lui consacrer quelques lignes.

Les travaux de Bidder et de Kupffer (1) ont eu pour

(1) Untersuchungen über die Textur des Rückenmarks und die Entwickelung seiner Form-Elemente (Recheches sur la structure de

but de démontrer que le *tissu conjonctif* entrait pour une grande part dans les centres nerveux. Selon ces auteurs, ce tissu ou plutôt cette *substance conjonctive* (substance indifférente, de soutien, de protection, de remplissage) se présente, ou bien sous la forme de substance amorphe, unissante, se continuant avec la pie-mère, ou bien sous l'aspect fibrillaire; soit enfin, sous forme des *cellules étoilées* : la commissure blanche antérieure serait même, selon l'un d'eux, uniquement représentée par des fibres conjonctives. Dans la substance blanche, le tissu conjonctif formerait un système de séparation régulier, constitué par une série de cylindres adossés (Frey), tandis que dans la substance grise, le substratum serait beaucoup plus abondant (tissu réticulé), mais d'une étude plus difficile.

La substance gélatineuse de Rolando offrirait, selon Schultze, les caractères du tissu conjonctif d'une façon très-nette.

Tout dernièrement, dans une note publiée dans les Archives de physiologie de 1869 *sur la prolifération des éléments conjonctifs des canaux périvasculaires*, etc. Lépine s'exprime ainsi : « Les gros canaux périvasculaires chez les jeunes gens sont très-convenables pour bien voir les *trabécules de tissu conjonctif* qui s'écartent de l'adventice;... à l'état normal *ce tissu conjonctif* qui revêt la forme de faisceaux extrêmement délicats n'est pourvu que d'un petit nombre d'éléments cellulaires... *dont les noyaux sont toujours très-apparents*. » Roth y a vu des *fibres* radiées.

Enfin les fibres de la rétine connues sous le nom de

la moelle épinière et sur le développement de ses éléments), Leipzig, 1857.

fibres de Mueller seraient, selon Schultze, de nature conjonctive.

L'existence de cette *névroglie* (neuroglia, ciment nerveux) que les recherches de Virchow, Kœlliker, Leydig, Henle, Wagner (1), et plus récemment de Jaccoud, de Bouchard, ont contribué à propager dans la science, compte aujourd'hui un grand nombre de partisans tant en France qu'en Allemagne, et cependant, le professeur Ch. Robin se refuse à croire à la présence du *tissu lamineux* dans les centres nerveux.

Voici quelles idées nous lui avons entendu professer (notes de 1865) à la Faculté : Les faisceaux de tubes nerveux (moelle ou encéphale) sont séparés par de minces cloisons d'une substance grise, le long de laquelle rampent les capillaires les plus volumineux devant donner naissance à des vaisseaux plus ténus : *cette substance assimilée par certains auteurs au tissu lamineux* n'en a pas la texture et ne se comporte pas comme lui en présence de l'acide acétique ; c'est *un résidu de substance grise au sein de laquelle des cylindres axes, en nombre variable, sont passés à l'état de tubes complets.*

γ. *Parenchymes.* — Le tissu lamineux constitue un élément important des glandes (organes d'enveloppement et de cloisonnement) ; il s'interpose pour quelques-unes entre leurs lobules et leurs acini, et constitue dans ce cas ce qui doit être appelé *trame* et non *stroma* de la glande. C'est dans cette trame qui n'est qu'une partie accessoire, au moins au point de vue de

(1) Wagner. Gotting. Nachrichten n° 6. 1859.

la masse, car jamais elle n'est aussi abondante que la partie sécrétante, c'est dans cette trame, dis-je, que se distribuent les vaisseaux pour venir ramper autour des éléments propres du parenchyme.

Parenchymes glandulaires.

1° Autour des FOLLICULES du col de l'utérus il existe un réseau de capillaires soutenus par une *couche de tissu lamineux* très-important à mentionner car lorsque ces follicules s'hypertrophient pour devenir les œufs de Naboth, *cette couche lamineuse s'épaissit également et forme la paroi du kyste.*

2° GLANDES EN GRAPPE.— Elles possèdent une enveloppe commune de *fibres lamineuses* avec fibres cellules, ce qui rend difficile la dissection et l'isolement des culs de sac : dans l'acineuse simple, ce tissu tient la glande enveloppée de toute part : dans la composée il s'interpose entre les acini et il s'y joint des fibres musculaires de la vie organique.

De nombreux vaisseaux capillaires assez fins forment dans cette trame des mailles analogues à celle du tissu lamineux, mais plus uniformes; elles sont polygonales.

Généralement les conduits excréteurs ont une trame élastique où s'observent des *fibres lamineuses* peu vasculaires.

Dans les *glandes de la trachée* il existe une striation si prononcée de la paroi de l'acinus qu'on pourrait croire au premier abord à la présence *de tissu lamineux*, il n'en est rien cependant : chaque *cul de sac, comme dans toute espèce de glande, a sa paroi propre* et

non formée de substance conjonctive : si cette paroi de l'acinus n'était qu'une transformation du tissu lamineux, elle serait bien difficile à isoler par une préparation et ne résisterait pas aussi bien (Robin). D'un autre côté, les agents chimiques, tels que les acides sulfurique, tartrique, acétique, la dissoudraient tout d'abord; or, comme elle n'est pas altérée par leur contact, on peut en conclure qu'elle est donc bien différente du tissu conjonctif.

Entre chaque acinus des *Glandes Salivaires* on trouve une gaîne vasculaire de capillaires, et une mince *cloison lamineuse* avec quelques fibres cellules, mais cela surtout lorsque les acini sont écartés : le canal de Sténon présente entre autres éléments constitutifs de sa paroi une trame *lamineuse* serrée.

Pour le *Pancréas*, les culs de sac sont la plupart du temps contigus les uns aux autres et circonscrits, sans interposition entre les acini, par une couche peu épaisse de *tissu lamineux moins consistant que pour les glandes salivaires*, de là la friabilité plus grande du tissu glandulaire et sa préparation plus difficile.

Dans les *glandes lacrymales*, celles de *Méry*, celle dite *vulvo-vaginale*, la *trame intermédiaire est serrée et très-dense;* le tissu lamineux qui la constitue ne s'enfonce pas profondément entre les différents culs de sac et possède beaucoup d'élastiques.

Mamelle. — Sa trame est représentée par du *tissu lamineux* dont la vascularisation est très-prononcée malgré la couche blanche que l'on rencontre sur le cadavre. En dehors de l'état de lactation, sur le trajet de chaque conduit représentant un filament très-grêle, se trouvent appendues de petites masses aci-

neuses écartées les unes des autres et *dans l'intervalle des quelles pénètre le tissu conjonctif*, la glande est pour ainsi dire réduite à sa trame lamineuse.

Lors de la lactation au contraire, les culs de sac se disposent en ampoules encore assez adhérentes à la trame conjonctive ambiante, mais pouvant cependant en être isolées avec assez de facilité : *cette trame ne s'engage plus alors entre les acini dilatés*. Quand la lactation cesse de nouveau et que la mamelle revient à son état naturel, la place anciennement occupée par les acini est indiquée par des *trainées de tissu lamineux* à l'état de noyaux et de *corps fibro-plastiques*.

Dans certains états pathologiques du sein, il n'est pas rare de constater une rétraction du mamelon : la cause en est aux conduits de la glande qui perdant leur *trame lamineuse* conservent au contraire celle qui est élastique et par suite agissent sur le mamelon.

Prostate. — Cette glande ne présente pas, comme pour la mamelle, une trame propre à chaque lobe. Cette dernière est commune à l'ensemble de la masse et unissant tous les lobules entre eux, ce qui avait fait regarder cet organe par les anciens comme un véritable corps adénoïde. Elle n'entre guère que pour un tiers environ *de fibres lamineuses* dans la masse totale du substratum, tandis que les trois autres tiers sont formés par des fibres musculaires. L'utricule prostatique a une paroi conjonctive et musculaire.

Foie. — Pour un organe aussi volumineux il renferme très-peu de *tissu lamineux* (grande friabilité). Henle, Vogel, Weber en avaient même nié la pré-

sence. Il en existe cependant, mais n'entourant pas les lobules d'une façon aussi régulière que chez certains animaux. Dans la plus grande partie du trajet des vaisseaux et des canaux accompagnés par la capsule de Glisson, il y a une couche de *tissu conjonctif délié* entre l'organe contenant et les organes contenus.

L'état pathologique peut au contraire développer une production considérable du tissu lamineux (*Cirrhose - Hypergénèse* du tissu lamineux des cloisons avec atrophie des cellules).

3° Glandes avésicules closes ou sans conduits excréteurs.

Dans les *glandes sans conduits excréteurs*, la trame est très-mince, privée le plus généralement de fibre élastique, et constituée surtout par des *corps fusiformes* et de la matière amorphe.

Capsule surrénale. — Elle possède une trame de *tissu conjonctif* qui émet quelques prolongements dans l'atmosphère cellulo-adipeuse ambiante. Charpente intérieure formée par le *tissu conjonctif* et à mailles très-serrées (travées et trabécules rayonnantes). Les vaisseaux capillaires suivent les travées de tissu conjonctif.

Thymus. — Les vésicules sont réunies par du *tissu lamineux lâche*, qui forme des cloisons dans son intérieur. *Tissu réticulé* formé par des cellules étoilées à mailles serrées. Les vaisseaux ont des mailles très-nombreuses semblables à celles du tissu conjonctif.

Glandes lymphatiques. — La trame est mince, molle,

avec beaucoup de *corps fusiformes*, *fibro plastiques* et de *fibres-cellules* concentriques aux grains glanduleux. Les sinus lymphatiques présentent des *trabécules* de *fibres lamineuses* à l'état de corps fibro-plastiques étoilés dans leur intérieur. Chez l'enfant, tissu conjonctif réticulé ; masse de tissu conjonctif au niveau du hile (*noyau* de tissu conjonctif (Frey) ou *Stroma du hile* (His).

Rate. — Elle possède une grande proportion de *fibres lamineuses* (travées et trabécules) complètement développées ou à l'état de *corps étoilés* qui proviennent, soit de la dissociation des éléments de la tunique adventice des vaisseaux et surtout de la veine, soit de la face interne de l'enveloppe connective de l'organe. On y trouve aussi du *tissu conjonctif réticulaire.*

Glande thyroïde. — Enveloppe lamineuse intérieure; cloisons du tissu lamineux qui figure une disposition polygonale des lobules par pression. Chez l'homme, les vésicules closes sont séparées les unes des autres par du *tissu lamineux;* chez les animaux, ce tissu manque, les grains sont réunis directement en masse lobulaire.

Amygdale. — Disposition bien curieuse du *tissu lamineux;* comme les vésicules closes n'existent principalement qu'au centre de la glande, on observe la trame conjonctive en grande quantité avec matière amorphe, surtout dans l'intervalle des vacuoles; à mesure qu'on se rapproche du centre, cette trame lamineuse sépare les vésicules par groupe. Ce tissu

conjonctif réticulé (Frey) s'étend dans le fond de la cavité jusqu'au revêtement épithélial ; réseau très-élégant de capillaires très-minces, semblable à celui des follicules de Peyer.

Parenchymes non glandulaires.

Poumons. — Une proportion notable de *tissu lamineux* entre dans leur composition. Cruveilhier a vainement cherché, au-dessous de la plèvre viscérale, une membrane cellulaire qui avait été décrite par Stokes (Arch. gén. de méd., févr. 1835, p. 247), et plus récemment par Bazin, comme un dédoublement pleural. Cette membrane peut ne pas exister, mais il y a toujours autour de l'organe une *enveloppe lamineuse* fine, non isolable en membrane et se continuant avec les *cloisons lamineuses* qui sont entre les lobules. On choisira, pour l'étude de ces derniers, les poumons d'enfant ou de fœtus, chez lesquels les intervalles inter-lobulaires sont plus marqués.

Une remarque à faire est la facilité plus grande avec laquelle on dissèque les veines que l'ensemble des artères et des bronches: cela tient à la disposition lâche, extensible, souple, du tissu lamineux qui est autour des premières, tandis que la trame est beaucoup plus serrée pour les seconds conduits et vaisseaux. On rencontre dans cette trame le tissu connectif ordinaire et en plus des élastiques, mais au niveau des lobules l'*élément lamineux* disparaît pour laisser la place, soit aux fibres élastiques, soit à la substance amorphe. On y voit aussi des fibres lamineuses à l'état de *corps fusiformes et étoilés*.

Rein. — Au moment de la naissance, les lobes rénaux étant encore distincts sont réunis entre eux au moyen d'un *tissu lamineux* très-lâche. Les tubes ont une paroi propre et non de tissu conjonctif (Robin). A l'intérieur existe une *trame lamineuse* à corps fusiformes et étoilés, entre les faisceaux de tubes dans la substance tubuleuse, entre les tubes dans la substance corticale.

Placenta. — Trame lâche de *corps fibro-plastiques* devenant peu à peu fibres complètes: dans chaque villosité, un réseau capillaire au sein du tissu lamineux; dans les dernières subdivisions, une anse vasculaire seule avec *quelques fibres lamineuses*, telles sont très-brièvement les dispositions les plus saillantes du *tissu conjonctif* dans cet organe.

L'ovaire et le testicule possèdent également des organes *lamineux* de constitution.

Le premier est formé en grande partie par une *trame* principalement représentée par des *fibres lamineuses* (ne provenant pas d'une tunique albuginée, car elle n'existe pas. Robin) *à l'état de noyaux* embryoplastiques, de *corps fusiformes* et *étoilés* avec matière amorphe, variable et plus ou moins grenue d'un animal à l'autre.

Dans le second, une mince couche de *tissu lamineux*, dont la disposition a lieu suivant la longueur des tubes, est spécialement destinée à chacun d'eux et s'y enroule tout autour et sans être accompagnée par des élastiques La paroi du tube séminifère, par son apparence onduleuse et *striée*, a fait croire improprement à certains auteurs qu'elle est formée uniquement de

tissu lamineux : de plus, il est inexact de dire avec plusieurs anatomistes, que les capillaires se distribuent sur cette paroi ; c'est dans le *tissu lamineux* situé immédiatement en dehors qu'ils se ramifient (Robin). Cette tunique lamineuse est plus épaisse que la paroi propre hyaline et elle augmente avec l'âge. Dans le corps d'Highmore, la couche conjonctive de la paroi propre est encore plus épaisse que dans le testicule. La trame conjonctive est surtout développée le long des vaisseaux.

Gubernaculum testis. — Au centre est un *tissu lamineux* mou, transparent, gélatineux, lâche et très-vasculaire.

4° TISSU LAMINEUX GÉLATINIFORME (*muqueux*, *colloïde*, *gélatineux*, *embryonnaire*).

Dans certains endroits de l'économie, comme le canal vertébral, dans la *gélatine* de *Wharton* du cordon ombilical, dans le *pédicule allantoïdien*, dans le *corps vitré* (1), etc., le tissu lamineux est mou, gélatineux, presque liquide. Cette constitution dont se rapproche un peu l'ovaire n'a le plus souvent qu'une existence transitoire et est l'analogue du tissu de l'embryon (première phase du développement de la fibre lamineuse, plus de la matière amorphe, Robin). Les éléments cellulaires n'y ont plus qu'exceptionnellement leur forme sphéroïdale primitive : ils sont

(1) Robin ne le regardant pas comme un tissu, le classe dans les humeurs récrementitielles profondes et permanentes.

étoilés et leurs ramifications divergentes s'anastomosent en réseau cellulaire (Frey). Quoique dépourvu complétement de réseau vasculaire, ce tissu se nourrit en empruntant ses principes aux vaisseaux qui ne font que la traverser.

Quant au *développement de la fibre lamineuse dans tous les systèmes* que nous venons d'ébaucher aussi rapidement que possible, (ce qui, à notre avis était indispensable en raison de la diversité d'arrangement de cette fibre avec les autres éléments) nous ne croyons pas devoir en faire un chapitre à part, car ce *mode de développement est partout et toujours le même* et nous nous exposerions à de fréquentes redites. C'est l'agencement réciproque des éléments conjonctifs avec ceux des autres tissus, et non leur mode de développement qui fait varier les usages et l'aspect de tous les organes du corps humain.

Tissu conjonctif dans la série animale.

Dans *les animaux invertébrés*, il est homogène et la plupart du temps constitué par une simple *substance conjonctive*. C'est ainsi que les méduses, les orties, les actinées, les beroës ne présentent comme élément ou tissu principal de tout le corps, qu'une *masse muqueuse*, colloïde, gélatineuse, analogue au tissu embryonnaire.

Dans les *zoophites*, les éponges, les coralines, les alcyons, les polypes, ce tissu est encore homogène, mais avec des granulations et des cellules. Il en est de même pour les cœlentérés, les *mollusques* et certains arthropodes; cependant chez ces derniers, Leydig a cru

que les parties formées de *chitine* (substance existant chez tous les *articulés*), n'était autre que le tissu conjonctif. Kœlliker (Mém. in Würzb. Verh. VIII et E. Hàckel in Müller, Arch. 1857), a démontré que ce n'énait là qu'une formation cuticulaire. Chez certains céphalopodes, dans le manteau des acalèphes, chez les échinodermes, ainsi que dans le pédicule des lingules et des cirripèdes, on trouve du *tissu lamineux* parfaitement constitué, mais en petite abondance.

Si nous arrivons à un ordre plus élevé, les *entomozoaires* (articulés, insectes, vers, annelés), nous voyons les espaces considérables qui sont compris entre les téguments et le canal intestinal comblés par du *tissu conjonctif*, au milieu duquel se disposent les trachées et d'autres organes particuliers ; ceux qui sont *aériens* en possèdent davantage; les *aquatiques* en sont presque dépourvus.

Animaux vertébrés. La distribution du tissu conjonctif s'y fait à peu près comme chez l'homme, mais avec des différences individuelles sur lesquelles, nous ne voulons pas insister longuement.

Chez les *poissons*, ce tissu est *gélatineux*, *embryonnaire* et se trouve distribué surtout le long du système vasculaire et nerveux ; on n'en rencontre pas sous les téguments.

Chez les *reptiles*, il offre un développement plus complet; cependant la salamandre n'en possède qu'une petite quantité; le tégument adhère aux muscles par un tissu très-serré et très-peu abondant.

Les *batraciens*, au contraire, en ont une couche étendue, déliée et très-lâche sous le derme (*sacs lymphati-*

ques), condition favorable au gonflement de l'animal quand il déglutit l'air qui va dilater ses poumons.

Oiseaux. Tissu lamineux dont les lamelles et les linéaments lâches sont en rapport avec l'activité des mouvements chez ces animaux. Le sinus rhomboïdal de la moelle, chez eux, est formé de tissu gélatiniforme.

Mammifères. La mobilité de la peau, chez les carnivores et les herbivores, est en rapport avec la quantité plus ou moins grande de *tissu lamineux* sous-cutané. Ce dernier est plus blanc que chez l'homme.

Les *mammifères aquatiques*, excepté le phoque, dont les téguments glissent facilement sur les organes sous-jacents, ne présentent que bien peu de *tissu lamineux* comme couche sous-cutanée.

SECONDE PARTIE

Physiologie du tissu conjonctif.

L'extrême profusion du tissu conjonctif ou lamineux, les dispositions qu'il affecte dans les organes, et que nous venons d'indiquer, devaient nous faire prévoir l'impo tance de son *rôle physiologique*. Nous suivrons, dans cet exposé, le cadre que nous nous sommes tracé pour la partie anatomique et l'histologie.

A côté de l'anatomie descriptive du *tissu lamineux* dans l'économie (système lamineux), se place sa *physiologie*; c'est par elle que nous commencerons.

A côté de l'histologie viennent se ranger et doivent être étudiés les *usages d'ordre organique* du tissu conjonctif (*théorie cellulaire*), ou plutôt à notre avis, le rôle de l'élément anatomique de ce tissu, c'est-à-dire la physiologie de la *fibre lamineuse*.

A cette dernière étude se rattachent enfin des *phénomènes biologiques* d'une importance capitale et des *considérations pathologiques*, qui touchent de si près le mode d'évolution de cet élément que nous ne croyons pas sortir entièrement du domaine de la physiologie, en en donnant une description succincte.

CHAPITRE PREMIER

RÔLE PHYSIOLOGIQUE DU TISSU CONJONCTIF DANS L'ÉCONOMIE.

On comprend facilement qu'entrant dans la constitution intime des organes, le tissu conjonctif doive concourir pour une certaine part à *l'accomplissement de leurs fonctions*, souffrir des désordres dont ils peuvent être le siége et en subir les modifications.

1° *Usages d'ordre morphologique.* Le tissu conjonctif a, comme première fonction générale, de contribuer à donner au corps une *forme* normale, en dissimulant les saillies multiples des organes ou en remplissant les vides, comblant les lacunes que ces derniers laissent entre eux. Cet usage est en raison directe de son abondance, et offre de nombreuses variétés, suivant les sujets, leur âge, leur état de santé ou de maladie, etc. Il existe surtout près des articulations autour desquelles il forme des coussinets qui facilitent leurs mouvements.

2° *Usages d'ordre physique.* (Attributs d'ordre physique du système lamineux. Robin.) En raison de sa constitution aréolaire, de sa mollesse et de son extensibilité, il contribue à *séparer* et à faciliter le *glissement* des organes les uns sur les autres (tissu lamineux, pénien, scrotal, rétro-pharyngien et œsophagien, du

dos des mains, du cou, etc.) il permet aux différentes cavités d'opérer sans gêne leur distension et leur resserrement (vessie, urèthre, etc.). Les deux preuves suivantes viennent à l'appui de cette manière de voir : si deux organes sont en connexion intime et n'ont pas besoin de ce glissement, il n'existe pas de tissu cellulaire intermédiaire : si deux organes glissant habituellement l'un sur l'autre, perdent cette propriété, le tissu lamineux disparaît (Cicatrice.) Ce rôle de glissement est en rapport avec la constitution anatomique de ce tissu (*mollesse*, *flexuosité des fibres*, présence de fibres élastiques, etc.)

Si, nous rapprochant de la théorie de la *substance conjonctive*, exposée plus haut, nous considérons ce tissu comme une masse homogène au milieu de laquelle se moulent les divers organes, nous pouvons dire alors qu'il joue un rôle de moyen d'*union* (tissu unissant), de *jonction* (tissu conjonctif entre les masses ou leurs segments. Nous ne ferons que mentionner la propriété *d'isolement* sur laquelle Bichat a tant insisté.

En résumé :

a Moyen de séparation, — de glissement des organes pleins, — d'expansion facile pour les organes creux.

b Moyen d'union ;

c Moyen d'isolement.

La perméabilité du tissu conjonctif et sa continuité dans différents points du corps expliquent certains phénomènes qui sont complétement sous la dépendance de la pesanteur (migration de corps solides, épingle, etc.; abcès migrateur, etc.). Les chirurgiens utilisent encore les propriétés de ce tissu pour faire

refouler, par la pression, les liquides épanchés dans ses mailles, permettre leur diffusion et favoriser par suite leur résorption.

3° *Usages d'ordre organique.* Si l'existence de vaisseaux capillaires innombrables, tant sanguins que lymphatiques, dans ce tissu, ne suffisait à prouver son activité d'absorption, les nombreux succès obtenus depuis quelques années par la *méthode hypodermique* lèveraient tous les doutes à cet égard ; mais cette absorption offre-t-elle la même intensité dans tous les points du corps ? Südeckum (1) le croyait : Eulenburg, au contraire, pense qu'elle n'a pas lieu partout avec la même rapidité. Selon lui, ce serait au niveau des parties où la sensibilité est la plus grande, c'est-à-dire où il existe un plus riche réseau vasculaire (doigts), que l'absorption aurait son maximum de rapidité.

On nous pardonnera, j'espère, de faire bon marché de l'idée originale, ou au moins de l'hypothèse, qui consiste à comparer l'ensemble du tissu lamineux du corps entier à une *vaste glande lymphatique* analogue au ganglion de ce nom ou à la rate : la netteté avec laquelle apparaît, dans les lymphatiques, dit Robin, la couche formée de cellules fusiformes ou étoilées réduit à néant cette manière de voir.

Le tissu lamineux est-il l'organe premier, *l'organe générateur* des éléments qui composent le corps humain ? C'est là une doctrine qui a longtemps régné dans la science où elle avait été lancée par des hommes de génie, tels que Bichat et de Blainville, et qui tend,

(1) Baudot, Voies d'introduction des médicaments, th. agrég. méd., 1866.

depuis quelques années, grâce à l'emploi de l'instrument grossissant, à être remise en vigueur par l'école allemande et à se propager aussi dans notre pays.

Avant de discuter le fait, constatons une chose, c'est que l'idée première de cette théorie appartient à un Français.

Bichat regardait le TISSU CELLULAIRE comme continu à lui-même dans toutes les régions de l'économie (1), enveloppant les organes, et constituant dans l'intérieur de chacun d'eux une *trame* qu'il considérait comme faisant partie intégrante de leur structure.

Pour lui, dans l'embryon, il est le *parenchyme générateur* de tous les organes et plus tard il devient ou plutôt reste, grâce à ses vaisseaux et à ses nerfs, le *parenchyme commun de nutrition* (*canevas cellulaire*), où se forment le muscle, le cartilage, l'os, par un dépôt de fibrine, de gélatine, de matière calcaire. Mais, comme le dit Roux dans l'éloge qu'il fait de ce grand homme, « Bichat se préoccupait moins de considérer les différents systèmes de l'économie au point de vue de l'anatomie proprement dite, y compris même ce qui a trait à leur structure, que de les présenter avec tout le cortége des forces diverses, des propriétés de tout genre dont ils sont doués : de les montrer, pour ainsi dire, *en jeu, en action.* »

De Blainville (2) qui tendait toujours à se rapprocher de l'idée d'*unité* ne va pas pourtant si loin que Bichat : il admet pour tous les organes l'élément *nerveux*, le *musculaire* et le *cellulaire*, élément végétatif par excel-

(1) An. générale, 1801.

(2) Organisation des animaux, Paris 1822, p. 13 ; et cours de Physiologie comparée, 1833, p. 10.

lence qu'il appelle aussi *générateur* et qui sert de principe à tous les éléments du corps, sauf les deux que nous venons de citer.

Ce sont ces idées, comme le dit le professeur Robin dans son article *Lamineux* du Dictionnaire Encyclopédique, qui ont été reprises par certains auteurs modernes.

Reichert (1) et plus tard Donders, Kœlliker, Virchow ont cherché à les vulgariser, et le célèbre professeur de Berlin a voulu en faire le point de départ de cette grande THÉORIE OU DOCTRINE CELLULAIRE, qui tout d'abord a plutôt séduit que convaincu d'une façon inébranlable les nombreux partisans qui en ont été les propagateurs, grâce à la facilité réelle avec laquelle elle explique les phénomènes de physiologie pathologique.

Je ne relaterai ici que les points indispensables pour comprendre le côté du sujet que nous traitons.

Dans cette théorie, les Phénomènes Biologiques ont leur raison d'être dans l'activité d'un seul corps pour tous, la CELLULE, qui est l'élément premier ou dernier (comme on veut l'entendre), c'est-à-dire l'élément générateur par excellence de tous les tissus normaux ou pathologiques.

Cette cellule, c'est le *corpuscule du tissu conjonctif*, la *cellule fibro-plastique*, l'*ostéoplaste*, etc., devenant, par suite de conditions propres, la fibre lamineuse, l'élastique (2), l'os, etc., mais ayant toujours été en

(1) Bemerkungen zur vergleichenden, etc., Dorpat, 1845.

(2) Kœlliker n'admet plus maintenant ce mode de formation pour la fibre élastique.

en première analyse une véritable cellule. Ce n'est pas tout. Le fait principal qui domine dans cette théorie est que cette cellule est douée d'un *genre spécial d'activité* (non soustraite aux lois chimiques et physiques de la substance inorganique), dans lequel l'auteur voit une *irritabilité nutritive*, *formative* et *fonctionnelle*, pour employer son expression.

Exemple : Un cartilage est traversé par un fil, des *éléments cellulaires* nouveaux et nombreux se forment autour du corps étranger. Est-ce la vascularité de l'organe et un apport plus considérable du sang qui, dans cette circonstance, fait naître ces éléments en si grande quantité ? Est-ce la cellule première qui s'est multipliée (cellule mère, cellules filles)? C'est cette dernière opinion qu'adopte Virchow. Des corpuscules du tissu conjonctif, par exemple, donneraient naissance aux globules du pus, etc.

Les partisans de l'Ecole Allemande admettent donc, au point de vue physiologique comme en anatomie, que l'élément le plus important et le plus actif est la *cellule* ; ils se fondent en partie sur ce que l'activité diminue singulièrement dans les tissus où l'élément cellulaire disparaît (ligament cervical).

Pour eux, les fonctions de cette cellule auraient trait *ou* aux transformations chimiques de l'organisme (transsudation, derme, muqueuses), *ou bien* à la circulation dans le système plasmatique dont nous avons dit un mot, *ou bien* à la génération des autres tissus dits de *substance conjonctive* (cartilage, os, etc), *ou bien* même à la formation des fibres musculaires lisses, des cellules épitheliales, etc.

J'avoue que c'est là pousser un peu loin la faculté

génératrice du Corpuscule Conjonctif, mais il n'en est pas moins vrai que Heidenhain a cru démontrer la communication des prolongements de la cellule étoilée avec l'élément épithélial cylindrique de la villosité intestinale !

Le rôle physiologique intime du *tissu conjonctif* comprendrait donc uniquement dans ce cas celui de la cellule qui lui appartient, et sans chercher le rôle de la *fibre lamineuse*, ici se bornerait, si nous suivions cette théorie, la physiologie du tissu que nous étudions.

Le professeur Ch. Robin s'élève complétement contre cette manière de voir et ne fait pas dériver d'une cellule conjonctive unique des corps qu'il regarde comme parfaitement distincts sous le rapport physiologique, mais surtout au point de vue anatomique : *il ne faut pas croire*, dit-il, *que la continuité des organes et des tissus les uns avec les autres, ni que la succession des uns aux autres chez l'embryon indique une identité de nature.* Selon lui, les tissus fibreux, tendineux, etc., ne dérivent pas du *tissu lamineux*, pas plus qu'ils ne se transforment eux-mêmes en cartilage, puis en os. Il y a *substitution* d'un tissu à l'autre et non *transmutation* réciproque : en un mot il existe des *éléments anatomiques* distincts, sans qu'on doive en rapporter la naissance à la multiplication ou la transformation d'une cellule première.

Mais cependant il ne faudrait pas conclure de là que le *tissu lamineux* n'a aucune action sur la génération des éléments, bien loin de là : il possède, au contraire, des attributs d'une importance capitale, *relatifs à la nutrition*. Renfermant, comme nous l'avons vu, une quantité considérable de vaisseaux capillaires

qu'il se charge par ses trabécules, ses travées, etc., d'aller distribuer aux divers organes, il concourt par conséquent à l'apport de principes immédiats indispensables à sa nutrition propre, à celle des organes et à la génération individuelle d'éléments de toute espèce (leucocytes, etc.).

La preuve qu'il est *porteur*, *distributeur* de capillaires dont il n'est en quelque sorte que le soutien (pie-mère encéphalique), et dont il n'a pas uniquement besoin pour lui, c'est que le cordon ombilical (type de tissu lamineux colloïde) ne possède pas de vaisseaux. En résumé, selon Ch. Robin, le tissu lamineux ne serait pas *générateur* ou formateur direct des éléments anatomiques : grâce à sa grande vascularité, il ne fait qu'apporter les conditions favorables à leur génération.

Sur ce terrain bien épineux, le professeur Robin, il faut le reconnaître, se place toujours en face de l'anatomie et ce n'est ni à la physiologie ni à l'anatomie pathologique qu'il s'adresse pour rechercher et établir quels sont les organes premiers dont se compose le corps humain. — Pour lui les *tissus*, d'une façon générale, ne sont pas les derniers termes auxquels on doit s'arrêter dans cette étude analytique, après eux viennent les *éléments* anatomiques.

Nous pouvons dire, par conséquent, qu'après l'anatomie d'un tissu (complexe) à laquelle correspondent les *phénomènes complexes* de physiologie, doit rigoureusement se placer l'étude des *éléments anatomiques* et celle de leurs *phénomènes physiologiques*, origine des fonctions plus complexes des tissus et des organes.

Là réside toute la Théorie ou Doctrine anatomique

des ÉLÉMENTS et de leurs propriétés défendue par le professeur de la Faculté de Paris et adoptée par Liégeois et d'autres anatomistes en France.

Cette Théorie est moins hypothétique, il est vrai, que celle du professeur de Berlin, mais elle est bien loin de nous donner encore la clef de tout ce vaste ensemble que nous nous contentons de nommer PHÉNOMÈNES BIOLOGIQUES. Pourrons-nous jamais, du reste, en pénétrer l'essence (*les Eléments Anatomiques étant encore à ce point de vue des corps extrêmement complexes*), même avec le talent, le génie d'hommes comparables à ceux que j'ai cités dans ma thèse et en supposant les grossissements les plus inimaginables, les plus fantastiques, auxquels peut arriver le microscope ?

Quoi qu'il en soit, dans cette physiologie des éléments qui représente la *Biologie* nous devons de toute nécessité faire rentrer celle de la *fibre conjonctive* ou *lamineuse*, élément du tissu complexe lamineux, qui est un corps parfaitement visible au microscope et non pas un produit artificiel.

CHAPITRE II.

RÔLE PHYSIOLOGIQUE DE LA FIBRE LAMINEUSE.

Rappelons brièvement les propriétés d'*inextensibilité*, de *ténacité* surtout quand ces fibres sont disposées parallèlement (tendons, ligaments), de grande *résistance* (dure-mère, sclérotique, albuginée du testicule, etc.), conditions en rapport avec la fonction de l'organe et qui sont dues à ce qu'elles sont parvenues à leur plus complet développement.

La *flexibilité* et la *souplesse* sont relatives aux usages de séparation et de glissement sur lesquels nous avons déjà insisté.

La fibre conjonctive, comme tous les éléments anatomiques, mais à un plus haut degré que la plupart d'entre eux, jouissent des trois propriétés suivantes appelées *végétatives*, parce que ce sont les seules que possèdent les végétaux (de là le nom d'élément végétatif que cette fibre partage avec plusieurs autres):

La propriété de *nutrition* ;
— de *développement* ;
— de *génération*.

Bien des auteurs, jusqu'à présent, n'ont admis dans le tissu conjonctif qu'une nutrition très-peu active, un échange extrêmement lent de principes nutritifs, de sorte qu'ils ne font jouer à ce tissu qu'un rôle, pour ainsi dire, passif. Ces actes sont, en effet, peu connus dans leur nature, cependant nous savons, par exemple, que la colle donne, comme produit artificiel de décomposition, la *leucine* et la *glycine*. Un jour viendra, sans doute, où nos connaissances, sur ce point important, seront plus étendues.

La *nutrition*, qui, dans cet élément, est subordonnée comme partout ailleurs, à la chimie, a trait à sa rénovation incessante et est représentée par le double courant d'assimilation et de désassimilation qui est continu et ne peut se détruire : le premier, ou mouvement de combinaison, ne nous offre rien de spécial à noter ; l'élément conjonctif attire à lui les matériaux du sang et jouit à l'égard de certains principes immédiats d'une propriété de *sélection* ayant de grandes analogies avec les phénomènes chimiques. — Dans la

théorie allemande, rien de plus simple que le mécanisme de cette assimilation; le plasma chemine dans les canaux plasmatiques et de cellule en cellule, puis dans le tissu lui-même, en vertu des lois de capillarité et d'endosmose.

Ce mouvement d'assimilation et peut-être davantage celui de désassimilation, sont la cause d'un phénomène sur lequel Ch. Robin a appelé l'attention, et qui est intéressant à plus d'un titre : je veux parler de l'*état graisseux* de l'élément conjonctif, que certains auteurs ont regardé à tort comme étant une espèce de sécrétion.

Cet état se produit : 1° dans des conditions normales, par la transformation graisseuse de certains corps fibro-plastiques (les autres s'atrophiant), lorsqu'ils n'ont plus besoin d'exister comme centre de génération des fibres lamineuses (tissu adipeux); 2° à l'état sénile.

La propriété de *développement* de la fibre lamineuse, au début de la vie, est en rapport avec la prédominance du mouvement de composition sur la désassimilation (1). Après un état stationnaire, l'inverse se produit, et le mouvement de décomposition prédomine dans un âge avancé.

Cette propriété de la fibre conjonctive marche donc parallèlement avec celle de nutrition, ne peut en être séparée, et est soumise comme elle à des lois invariables. Nous mentionnerons encore ici deux faits im

(1) Toutefois, l'accroissement ne se fait pas par le développement seul, c'est-à-dire par l'*augmentation en volume* de l'élément : la génération vient aider le développement en produisant *l'augmentatation en nombre.*

portants qui ont été indiqués par Ch. Robin dans le récent article du Dictionnaire encyclopédique (*Anat. et Physiologie de la Cellule*), et qui ont trait au développement de la fibre lamineuse : « Dans la plupart des parties, formées de tissus lamineux proprement dits, écrit cet auteur, ainsi que dans les diverses productions morbides qu'il compose, les préparations montrent une masse de noyaux qui l'emporte parfois sur celle qui est représentée par le reste de la substance. Or, lorsqu'on se rappelle que presque chaque noyau indique par sa présence l'existence d'une cellule dont il est le centre, on est conduit à rendre à ce tissu le nom de *tissu cellulaire* comme plus exact que tous les autres, non pas dans le sens ancien, mais parce qu'il renferme plus de noyaux cellulaires que les tissus entre lesquels il est disposé en couches ou lames. »

Le second fait que je veux citer et qui a été observé par Henle et plus récemment par Ranvier, Robin et par l'un de mes compétiteurs, est relatif au développement de cet élément dans le cordon ombilical, les tendons et autres parties formées de fibres lamineuses fasciculées. Dans ces organes, les cellules fibro-plastiques seraient soudées bout à bout, disposées en traînées, rubanées et formant des bandelettes pâles avec des noyaux ovalaires de distance en distance, renflées et un peu grenues vers le niveau de ceux-ci.

La propriété de *génération* de la fibre lamineuse est en rapport aussi comme la précédente avec les phénomènes de nutrition, dont elle n'est en quelque sorte qu'une conséquence. Cette génération a lieu *par genèse*

autour du noyau embryo-plastique, nous n'y reviendrons pas ; nous dirons seulement que le tissu lamineux proprement dit se montre en premier lieu où naît l'allantoïde, qui bientôt en est constituée entièrement et que la fibre élastique n'apparaît dans son intérieur que le deuxième ou troisième mois de la vie intra-utérine.

CHAPITRE III.

ANATOMIE ET PHYSIOLOGIE PATHOLOGIQUE DU TISSU CONJONCTIF. (Aperçu.)

Quoique cette étude ne semble pas tout d'abord rentrer directement dans la question qui m'a été posée, je ne crois pas devoir me dispenser d'en donner au moins un aperçu général.

Nous savons, en effet, que l'anatomie et la physiologie pathologiques de certains organes éclairent parfois quelque point encore obscur de leur structure anatomique à l'état sain; d'autre part, l'état pathologique d'un tissu peut être regardé comme une déviation dans sa marche habituelle, un changement dans sa nature, une exagération dans ses fonctions ; il est donc naturel, à mon avis, quand surtout on a à traiter un sujet comme celui du Tissu Conjonctif, qui a joué, depuis plus de vingt années, un si grand rôle dans la pathologie, il est indispensable même de mettre en regard l'élément sain, et l'élément malade.

Nous nous renfermerons du reste dans des limites physiologiques telles qu'on ne pourra, j'espère, nous

reprocher d'avoir trop envahi le terrain de la pathologie (1).

Nous retrouvons encore naturellement ici le désaccord qui existe en anatomie, entre les écoles allemande et française ; la première fait jouer au tissu conjonctif un rôle d'organe générateur, qui donne lieu à la multiplication, à la prolifération cellulaire. Pour Ch. Robin, au contraire, la maladie n'étant qu'une altération des propriétés vitales des parties vivantes, toute maladie doit reconnaître pour cause première *une altération des éléments.*

§ 1. — Régénération du tissu conjonctif.

Et d'abord quel est le mode de RÉGÉNÉRATION DU TISSU CONJONCTIF et les différentes modifications que présente successivement ce tissu régénéré? Cette étude comprend toute l'histoire de la *cicatrisation* des plaies et de la *cicatrice*, aussi ne puis-je indiquer ici que les points principaux.

Pour les partisans de la *Doctrine Cellulaire*, il y a toujours *développement interstitiel du tissu conjonctif* (Bouvier, Cicatrisat. dans les plaies sous-cutanées. Th. de Deville).

a. Les liquides sont puisés dans le sang, en vertu des lois de nutrition indiquées plus haut ; l'activité plus grande de *prolifération* détermine un appel plus actif et ainsi de suite : la *multiplication des éléments nucléaires et cellulaires* a lieu en même temps que l'ac-

(1) Bichat (loc cit.), après l'étude des propriétés de tissu, puis des propriétés vitales, consacre un long chapitre aux propriétés de reproduction du tissu cellulaire (Cicatrices, adhérences, format. des tumeurs, des kystes, etc).

croissement de la matière inter-cellulaire. Pour eux, dans la cicatrisation, le fait capital et primordial se passe dans cette *prolifération intestitielle des éléments cellulaires du tissu.*

b. Le tissu qui forme les *bourgeons charnus* est un tissu embryonnaire (en cela, ils se rapprochent de la théorie de Robin) normal, dérivant du tissu conjonctif répandu partout dans l'organisme, en raison de ce prinque, quel que soit le tissu lésé, le tissu conjonctif est nécessairement intéressé. De là, l'*identité de toutes les lymphes plastiques, de tous les bourgeons charnus et même de toutes les cicatrices au début.* La cicatrice dérive toujours du tissu conjonctif.

Pour Robin (1) la régénération du tissu lamineux reproduit presque, d'une façon identique, les phénomènes de la génération première et normale dans l'embryon. — On voit d'abord naître (*théorie de l'organisation d'emblée des blastèmes*), à la surface des plaies, des noyaux embryo-plastiques, de la matière amorphe et des vaisseaux capillaires ; ces noyaux deviennent le centre de la génération de corps fibro-plastiques fusiformes et étoilés, forment un tissu mou, friable, comme le tissu embryonnaire, rougeâtre et mamelonné (*tissu ou couche des bourgeons charnus*).

Les noyaux embryo-plastiques, sont les uns petits (*cytoblastions* des tumeurs gommeuses, des granulations grises, etc.), les autres plus volumineux. — Donc, selon cet auteur : *existence propre du blastème et pas de scission des noyaux* amenant la multiplication par prolifération des bourgeons charnus. Le fait capital est la

(1) Rien n'est plus démonstratif à cet égard que ce qui se passe lors de l'apparition des membres des têtards de batraciens. Robin, Dict. encycl., art. Cellule, p. 649.

production de vaisseaux ainsi que la disposition si intéressante de leurs mailles et de leurs anses, qui, à partir du moment de la genèse des éléments et pendant toute sa durée, pénètrent la couche que nous venons d'esquisser (végétations fongueuses des tumeurs blanches). Pour lui, comme dans l'anatomie normale, la vascularisation du tissu conjonctif joue le plus grand rôle dans ces phénomènes pathologiques: de même, pour les *adhérences*, dans le cas de production de *néo-membranes* péritonéales ou pleurales, les deux faits primordiaux sont la génération des éléments du tissu lamineux et leur vascularisation.

Telle est l'histoire bien abrégée de la jeune cicatrice; plus tard, d'autres modifications s'opèrent. Le tissu restant vasculaire dans les *néo-membranes*, où il ressemble sous beaucoup de points au tissu lamineux proprement dit, change d'aspect dans celui de la *cicatrice*. Par un fait d'évolution comparable à celui que nous avons exposé dans le *développement anatomique de la fibre conjonctive*, il perd ses vaisseaux (*tissu inodulaire*), prend une autre couleur et une autre consistance, etc. ; de plus, ces changements anatomiques lui impriment une modification physiologique, et alors la résorption moléculaire, lente et graduelle du tissu, donne lieu à sa *rétraction*.

Nous venons donc de voir deux *théories pathologiques* qui correspondent aux deux théories anatomiques indiquées plus haut :

Doctrine cellulaire : théorie du développement continu ou de la *prolifération cellulaire*.

Doctrine des éléments anatomiques et de leurs

PROPRIÉTÉS VITALES : théorie des *blastèmes* et de la genèse des éléments anatomiques.

§ 2. Inflammation.

Doctrine cellulaire (1) : 1° *Hyperémie secondaire*, quelquefois même elle ne se manifeste pas ; 2° le fait capital est l'hypertrophie ou plutôt l'*hyperplasie des cellules* plasmatiques du tissu conjonctif ; 3° globules de pus provenant des noyaux.

Le professeur Cohnheim en 1868 a cherché à combattre cette théorie et de ses expériences, a conclu que, dans l'inflammation, les corpuscules du tissu conjonctif ne subissent que des altérations régressives et que la multiplication des noyaux est un fait exceptionnel.

Hayem est arrivé aussi à cette conclusion que les corpuscules ne prolifèrent pas dans l'inflammation suppurative.

Doctrine des éléments anatomiques : 1° *Hyperémie, est le fait primordial ;* 2° Naissance d'un élément anatomique nouveau, le *leucocyte*.

§ 3. Modifications du tissu conjonctif.

Ce sont des modifications qui reconnaissent pour causes certains troubles survenus dans la nutrition, le développement, la géneration des tissus et leurs éléments.

A ce groupe immense appartient l'étude des *hypertrophies* et *hyperplasies* des éléments de ce tissu, et, par

(1) Pathologie cellulaire, Virchow.

suite, celle de bon nombre de *tumeurs*. Nous n'en dirons que quelques mots.

Le professeur Robin (article *Lamineux*) reconnaît des modifications accidentelles de ce tissu et des modifications par changements survenant dans quelques-uns de ses éléments.

Modifications accidentelles de tous les éléments à l'état adulte.

Elles se rapportent :

à l'OBÉSITÉ ou polysarcie adipeuse (transformation graisseuse des éléments fibro-plastiques, lipôme); —

à l'HYPERTROPHIE et à l'*hyperplasie* du tissu conjonctif, qui vient prendre la place d'éléments normaux (envahissement par substitution du tissu lamineux interstitiel (1); c'est ce qu'on observe dans les paralysies musculaires (2), surtout dans la *paralysie pseudo-hypertrophique*, caractérisée non-seulement par une hyperplasie des éléments conjonctifs intermusculaires, mais par une production nouvelle de graisse dans un grand nombre de ces éléments : dans la *cirrhose*, dans la *sclérose* des centres nerveux plaque) ;
dans celle des nouveau-nés; dans l'*éléphantiasis* ; dans toutes les hypertrophies qui sont sous la dépendance des maladies chroniques ou constitutionnelles (scrofule, syphilis, etc.).

Mantegazza (Gaz. Lomb. 18, 1867) dit que parmi les modifications histologiques qui suivent la section

(1) D'après Virchow, on retrouve dans une série de transformations pathologiques le substratum du tissu conjonctif des centres nerveux; ce professeur a donné le nom de *gliômes* aux tumeurs offrant cette structure.

(2) Ollivier, Atrophies musculaires, th. agrég., 1869.

des nerfs de la moelle il a observé l'atrophie musculaire, celle des os et l'*hypertrophie* du tissu cellulaire et du périoste.

Waldeyer de Breslau (Arch. de Virchow, VLI, 3 et 4, p. 470, 1868), dans un travail sur le carcinôme, fait intervenir comme cause les vieilles *hypertrophies du tissu conjonctif*. Thiersch explique la plus grande fréquence du cancer dans la vieillesse par ce fait que le *tissu conjonctif* perd plus vite que l'épithélium son énergie vitale et qu'alors ce dernier tend à prédominer; à quoi Waldeyer oppose que au contraire on voit dans la vieillesse le tissu épithélial s'atrophier dans les glandes, tandis que le connectif s'y *hypertrophie*.

A l'ATROPHIE du tissu conjonctif : elle n'avait pas été jusque dans ces derniers temps considérée comme un fait bien démontré. M. Lande, dans sa thèse (1), regarde l'élément lamineux comme susceptible d'*atrophie autopathique* (atrophie unilatérale de la face). Selon cet auteur, l'atrophie porterait sur les éléments (fibre et noyau embryo-plastiques), l'élément élastique restant intact. Quelle est la cause première de cette atrophie? les nerfs des vaisseaux sanguins ou lymphatiques ont-ils une action spéciale sur la production ou la résorption de ce tissu? Bergson se contente de poser la question.

Eléments à l'état embryonnaire.— Ces tumeurs, dites *colloïdes* ou gélatiniformes, ne sont, selon Robin, que le développement par hypergénèse des éléments qui

(1) Louis Lande, th., Paris, 1869, Aplasie lamineuse progressive (trophonévrose de Romberg).

composent le *tissu du cordon ombilical;* seulement elles possèdent des vaisseaux.

Modifications par changement de quelques éléments du tissu lamineux. — Elles comprennent :

L'étude du *tubercule* (Robin pense qu'il débute par une multiplication exagérée de l'un des éléments accessoires de ce tissu et le passage à l'état granuleux des noyaux (granulations grises, tubercules miliaires, etc.);

L'étude d'un grand nombre de *tumeurs;*

Tumeurs fibreuses;

Tumeurs par hypergénèse des noyaux (*tumeurs embryoplastiques*), dont on a actuellement des observations authentiques de développement dans le tissu conjonctif sous-cutané ou intermusculaire, dans les nerfs, dans le périoste, dans la moelle des os, dans les parois du tube intestinal (estomac, rectum, etc.), dans les glandes (mamelle), etc.

Tumeur par hypergénèse des corps fibro-plastiques (*tumeurs fibro-plastiques*), etc., etc.

Parvenu à la fin du programme que nous nous sommes tracé, nous reconnaissons modestement que nous n'avons pu, dans notre *description du tissu conjonctif,* qu'effleurer à peine un sujet si vaste.

D'une part, il touche, en effet, comme on a pu le voir, à l'anatomie et à la pathologie tout entière; d'un autre côté, et c'est ce qui nous a rendu la tâche un peu pénible, l'étude de ce tissu n'a pas encore reçu tous les éclaircissements désirables malgré les innombrables travaux d'histologistes modernes éminents, qui certainement n'ont pas dit leur dernier

mot sur la nature du tissu que nous appelions autrefois et que même aujourd'hui, par un fait d'habitude pardonnable, nous continuons bien souvent à appeler à l'amphithéâtre le

TISSU CELLULAIRE.

BIBLIOGRAPHIE

(PRINCIPAUX TRAVAUX AYANT TRAIT AU TISSU CONJONCTIF.)

DE 1719 A 1830.

Bibliographie de l'art. Lamineux de *Robin*, Dict. encyclopédique, 1868. (Leeuvenhoek, Bergen, Muys, Fontana, etc.).

1825.

MECKEL. — Système muqueux ou Tissu cellulaire; Manuel d'anatomie.

1830.

BICHAT. — Système cellulaire (1801), Anat. génér. appliquée à la physiol. et à la médecine, édit. de Béclard et Blandin, p. 14.

1835.

TREVIRANUS. — Beiträge zur Aufklärung der Erscheinungen, etc.

LEGUELINEL DE LIGNEROLLES. — Des Tissus cellulaire et adipeux, comparés dans les rapports anat., physiol. et chim.; Th. agrég. anat et physiol.

1841.

KÜHNOLTZ. — Considérations générales sur la régénération des parties molles du corps humain. Montpellier.

TOYNBEE.— Corpuscules de la cornée (Philosophical Transactions for the year, 11-179.

1845.

Reichert. — Rech. d'histologie comparée sur le tissu conjonctif et les tissus analogues (Dorpat and in Müller's Archiv, 1852).

1851.

Henle. — Canstatt's Jarhresbericht, vol. I.

Virchow. — Die Identität von Knochen, Knorpel und Bindegewebs Kœrperchen, etc.

1857.

Klopsch. — Sur les fibres spirales qui entourent les faisceaux du tissu conjonctif (in Müller's Archiv).

1858.

Baur. — Développement de la subst. conjonctive, Tübingen.

— De la fibrillation de la substance conjonctive dans ses rapports avec les doctrines sur la formation du tissu conjonctif (Archives de Müller, publ. par Reichert et du Bois-Reymond, 1859).

A. Rollett. — Untersuchungen über die Structur des Bindegewebes in wiener Sitzungsbericht, t. XXX.

Henle. — Henle's und Pfeufer's Zeitschrift.

1860.

Marc Sée. — Anat. et physiol. du tissu élastiq.; Th. agrég anat. et phys. Paris.

M. Lieberkuhn. — In Müll. Arch., p. 824.

1861.

Virchow. — Pathol. cellul. basée sur l'étude physiologique et pathologique des tissus, trad. par Picard.

Mauthner. — Ueber die Sogennanten Bindegewebs-Kœrperchen des centralen Nervensystems (sur les Cellules dites de tissu conjonctif renfermées dans le système nerveux central). — Comptes rendus Acad. sciences de Vienne.

Kœlliker. — Nouvelles rech. sur le développement du tissu conjonctif. Würzburg.

1862.

Von Recklinghausen. — Die Lymphgefass und ihre Beziehung zum Bindegewebe. Berlin.

1863.

Beaunis. — Anat. du syst. lymph.; th. agrég. Strasbourg.
Panas. — Cicatrisations vicieuses. Agrégat. chirurg. Paris.
Cornil. — Quelques procédés de préparat. microscopiques (Arch. gén. méd.). Paris.

1864.

Ch. Robin. — Mém. sur les divers modes de naissance de la subst. organisée en général et des éléments anatomiques en particulier (Journal de l'anat. et de la physiol. normale et pathologique).
Du même. — Progr. du cours d'histologie, p. 59 et 185.
Morel et Villemin. — Traité élément. d'histol. humaine, normale et pathol., p. 40. 1864.
Pouchet. — Précis d'histologie.

1865.

Ch. Robin. — Art. Adipeux, Dict. encyclop. des sc. médic.
Béclard. — Anat. génér. et Précis d'histologie de J. Béclard, p. 128.

1866.

Leydig. — Traité d'histologie de l'homme et des animaux; trad. par Lahillonne.
Von Hessling. — Grundzüge der allgemeinen und speciellen Gewebelehre des Menschen. Leipzig.
Masse. — De la Cicatrisation dans les différents tissus (Th. Montpellier).
L. Landois. — Recherches sur la substance unissante et sur

son *ossification*. Greiswal (Zeitschrift f. Wiss. zool. XVI, I, p. 1).

SIGMUNG. — Sur la paralysie musculaire par suite de l'hypertrophie du tissu graisseux interstitiel et du tissu connectif à Tübingen (Arch. f. Klin. méd., I, 6, p. 630).

A. BOUCHARD. — Du tissu connectif (Th. agrég. Strasbourg). — Bibliographie.

1868.

ROBIN. — Art. Lamineux (Dictionn. encyclop. des sciences médicales, p. 224, et la Biographie).

Du même. — Anat. microscopique des éléments anatomiques (Biblioth. des sciences naturelles).

BŒCKEL. — Tissu connectif (art. du Nouv. dict. méd. et chir. pratiques, p. 79).

KŒLLIKER. — Substance conjonctive et tissu conjonctif, p. 75 et p. 96, et Bibliogr. des §§ 22, 25, 27; trad. de Marc Sée.

ERB. — Des paralysies périphériques traumatiques : atrophie des fibres musculaires et hypertrophie du tissu connectif interstitiel. — Méd. Centralbl.

1869.

LIÉGEOIS. — Traité de physiologie, développement de la fibre lamineuse, p. 343, et Bibliographie, p. 361.

RANVIER. — Des Éléments cellulaires des tendons et du tissu conjonctif lâche (tissu cellulaire). — Arch. de physiologie, p. 471.

LÉPINE. — Sur la prolifération des éléments conjonctifs des canaux périvasculaires des centres nerveux chez les enfants (Arch. physiolog., p. 437).

COHNHEIM. — Ueber das Verhalten der fixen Bindegewebskor perchen bei der Entzüntung, etc. (état des corpuscules fixes du tissu conjonctif dans l'inflammation (Virchow's Arch., t. LIV, 1869, et Arch. physiol. Fr. 1869, p. 777.

ROTH. — Zur Frage von der Bindesubstanz in der Grosshirn-

rinde (Virchow's Archiv, XLV, S. 243). Sur la question de la substance conjonctive dans l'écorce des hémisphères cérébraux (Arch. physiologie, p. 545).

1871.

Frey. — Traité d'histologie et d'histochimie; traduct. de Spillmann, notes de Ranvier, p. 237, et Bibliographie.

1873.

Ch. Robin. — Art. Cellule, Dict. encyclop. des sciences méd., p. 563, et Bibliographie.



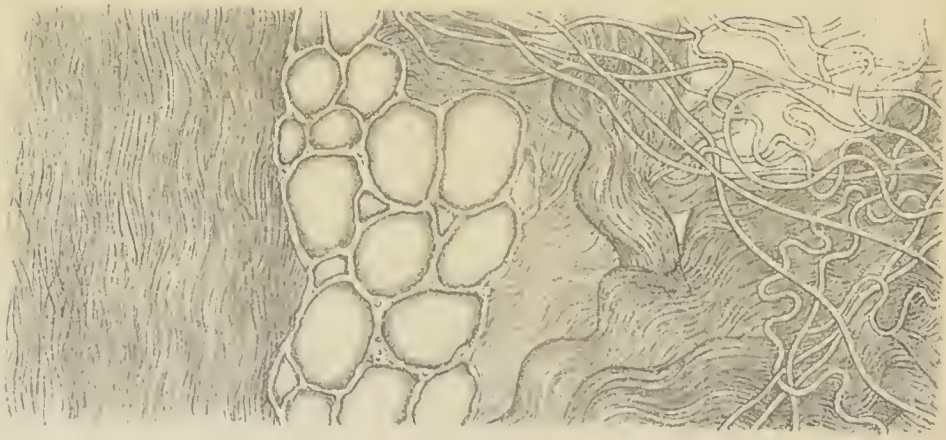

Fig. 5

EXPLICATION DES PLANCHES.

Fig. 1, 2, 3. — Les trois phases par où passe la fibre lamineuse pour arriver à son état complet de développement.

Fig. 2. — Corpuscule du tissu conjonctif ou cellule étoilée ou cellule plasmatique.

Fig. 4. — Fragment de tissu conjonctif où l'on voit les corpuscules de ce tissu et les fibres arrivés à leur développement complet.

Fig. 5. — Le tissu conjonctif (fibres lamineuses, fibres élastiques, cellules adipeuses).

TABLE DES MATIÈRES.

	Pages.
INTRODUCTION.	5
Anatomie générale du tissu conjonctif.	8
Aperçu historique.	8
Caractères physiques.	10
Caractères chimiques.	13
Histologie du tissu conjonctif.	15
Développement du tissu conjonctif.	32
Du tissu Conjonetif envisagé dans les différents points du corps.	39
Tissu conjonetif dans la série animale.	69
Physiologie du tissu conjonctif.	73
Doctrine ou Théorie cellulaire.	77
Doctrine du développement des éléments anatomiques.	80
Physiologie de la fibre lamineuse.	81
Anatomie et physiologie pathologiques (Aperçu).	85
BIBLIOGRAPHIE.	94

Paris. A. PARENT, imprimeur de la Faculté de Médecine, rue Mr-le-Prince, 31.